

IMAGEN: ABSCESO RETROFARÍNGEO TUBERCULOSO



# Revista de la Sociedad Otorrinolaringológica de Castilla y León, Cantabria y La Rioja

ISSN 2171-9381

e-mail: [envios@revistaorl.com](mailto:envios@revistaorl.com)  
web: [www.revistaorl.com](http://www.revistaorl.com)

Comentario sobre una imagen

**IMAGEN: ABSCESO RETROFARÍNGEO TUBERCULOSO**

**PICTURE: TUBERCULOUS RETROPHARYNGEAL ABSCESS**

Pedro Díaz de Cerio Canduela

HOSPITAL SAN PEDRO (LOGROÑO)

Contacto: [pdiazcerio@gmail.com](mailto:pdiazcerio@gmail.com)

Recibido: 22/06/2011

Aceptado: 29/06/2011

Publicado: 30/06/2011

**Conflicto de intereses:** Los autores declaran no tener conflicto de intereses

Edita: Sociedad Otorrinolaringológica de Castilla y León, Cantabria y La Rioja  
[revistaorl@revistaorl.com](mailto:revistaorl@revistaorl.com)  
web: [www.revistaorl.com](http://www.revistaorl.com)

Director: José Luis Pardal Refoyo (Zamora)

Comité Editorial:

Carmelo Morales Angulo (Santander)  
Darío Morais Pérez (Valladolid)  
Ángel Muñoz Herrera (Salamanca)  
Manuel Tapia Risueño (Ponferrada)  
Antonio Sánchez del Hoyo (Logroño)  
Jaime Santos Pérez (Valladolid)  
Luis Ángel Vallejo Valdezate (Valladolid)  
Javier Martínez Subías (Soria)  
Pablo Casas Roderer (León)  
Enrique Coscarón Blanco (Zamora)

IMAGEN: ABSCESO RETROFARÍNGEO TUBERCULOSO

**RESUMEN**

Se presenta el caso de un paciente diagnosticado de tuberculosis pulmonar que presenta un gran absceso retrofaringeo secundario a un mal de Pott cervical. Las imágenes demuestran la gran afectación del plano retrofaringeo, así como el desgaste de los cuerpos vertebrales cervicales.

**Palabras clave:** Tuberculosis, absceso, retrofaringeo

**TUBERCULOUS RETROPHARYNGEAL ABSCESS**

**SUMMARY**

The case of a patient diagnosed with pulmonary tuberculosis has a large retropharyngeal abscess secondary to cervical Pott's disease. The images show the high level involvement of the retropharyngeal and wear of the cervical vertebral bodies.

**Keywords:** Tuberculosis, abscess, retropharyngeal

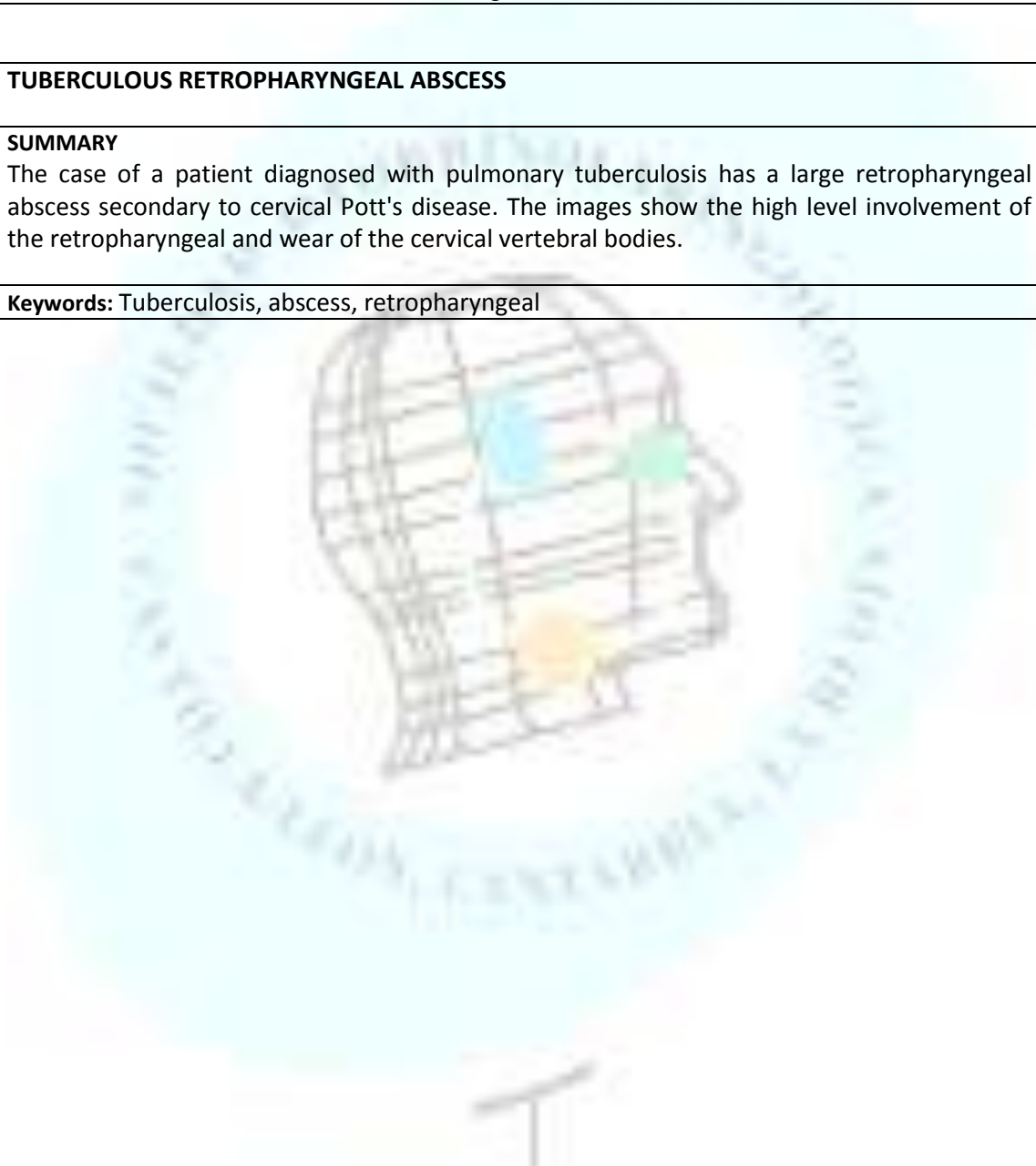

IMAGEN: ABSCESO RETROFARÍNGEO TUBERCULOSO

## DESCRIPCIÓN

Se presenta el caso de un varón de 28 años de edad, emigrante magrebí, desde hace 6 años en España. Antecedentes de tuberculosis pulmonar y mal de Pott en tratamiento con isoniazida, pirazinamida y rifampicina, que no sigue correctamente. Ingresado en otro hospital por un absceso lumbar presenta disfagia y disnea progresiva, por lo que se decide el traslado a nuestro servicio. A la exploración encontramos un paciente de aspecto séptico, disneico y con un importante estrechamiento del vestíbulo laríngeo visto por nasofibroendoscopia. Las imágenes de la TC ponen de manifiesto la presencia de un gran absceso retrofaríngeo multiloculado que se extiende desde C4 a C7 (Fig. 1 y 2) y compromete la vía aérea. Observamos también un importante desgaste del cuerpo vertebral de C4 (Fig.3). Se decide realizar un drenaje de los abscesos de forma urgente. Realizamos un doble abordaje, de forma endobucal y a través de una incisión cervical. En ambos abordajes se constata la salida de gran cantidad de contenido purulento, obligando a colocar un drenaje por la incisión cervical. No fue necesaria la realización de traqueotomía. El paciente estuvo hospitalizado en nuestro servicio con control de la tuberculosis por parte de la unidad de enfermedades infecciosas. Evolucionó satisfactoriamente tanto de los abscesos retrofaríngeos como de su proceso de base y fue dado de alta días después.

La tuberculosis en La Rioja presenta una tasa de 12,3 casos por cada 100.000 habitantes, demostrando una tendencia al alza entre la población emigrante tanto en frecuencia como en complicaciones.

IMAGEN: ABSCESO RETROFARÍNGEO TUBERCULOSO

## IMÁGENES

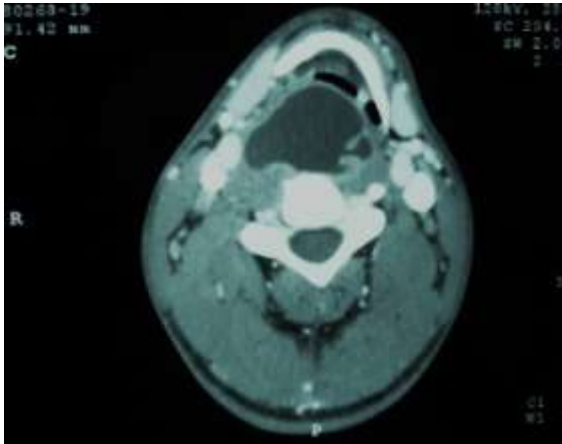


Fig 1 gran absceso retrofaríngeo

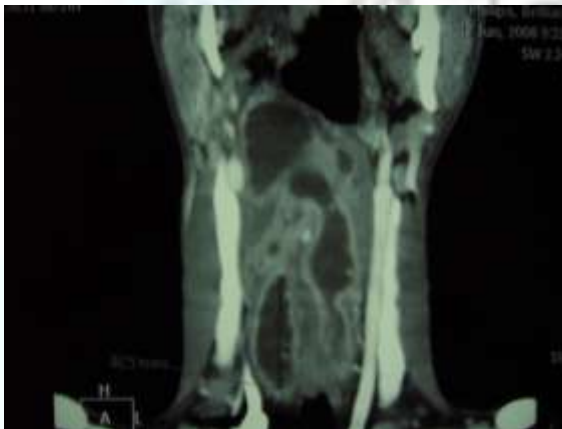


Fig 2 Id. Corte sagital

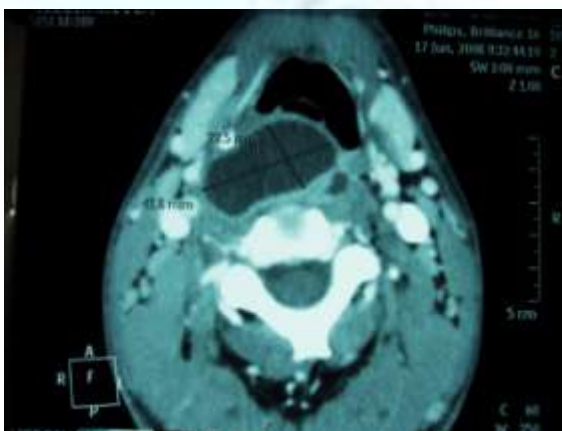


Fig 3 Desgaste del cuerpo vertebral de C4

IMAGEN: ABSCESO RETROFARÍNGEO TUBERCULOSO

## BIBLIOGRAFÍA

1. Benhammou A, Bencheikh R, Benbouzid MA, Boulaich M, Essakali L, Kzadri M. Cervical Pott's disease revealed by retropharyngeal abscesses. *Rev Stomatol Chir Maxillofac*. 2007 Dec;108(6):543-6. Epub 2007 Jul 5. French.
2. Oktem F, Güvenç MG, Yilmaz S, Edizer DT, Kara B. Asymptomatic retropharyngeal abscess related to cervical Pott's disease. *Am J Otolaryngol*. 2006 Jul-Aug;27(4):278-80.
3. Attia M, Harnof S, Knoller N, Shacked I, Zibly Z, Bedrin L, Regev-Yochay G. Cervical Pott's disease presenting as a retropharyngeal abscess. *Isr Med Assoc J*. 2004 Jul;6(7):438-9.
4. Pollard BA, El-Beheiry H. Pott's disease with unstable cervical spine, retropharyngeal cold abscess and progressive airway obstruction. *Can J Anaesth*. 1999 Aug;46(8):772-5.

