

# Revista de la Sociedad Otorrinolaringológica de Castilla y León, Cantabria y La Rioja

ISSN 2171-9381

Revista de Otorrinolaringología y disciplinas relacionadas dirigida a profesionales sanitarios.  
Órgano de difusión de la Sociedad Otorrinolaringológica de Castilla y León, Cantabria y La Rioja  
Periodicidad continuada  
Edita: Sociedad Otorrinolaringológica de Castilla y León, Cantabria y La Rioja  
Correspondencia: [revistaorl@revistaorl.com](mailto:revistaorl@revistaorl.com)  
web: [www.revistaorl.com](http://www.revistaorl.com)

Resúmenes de comunicaciones

**Comunicaciones libres del XXI  
Congreso. Ávila, 24 y 25 de Mayo  
de 2013**

Free papers of the XXI Congress.  
Ávila, 2013 24th and 25th May



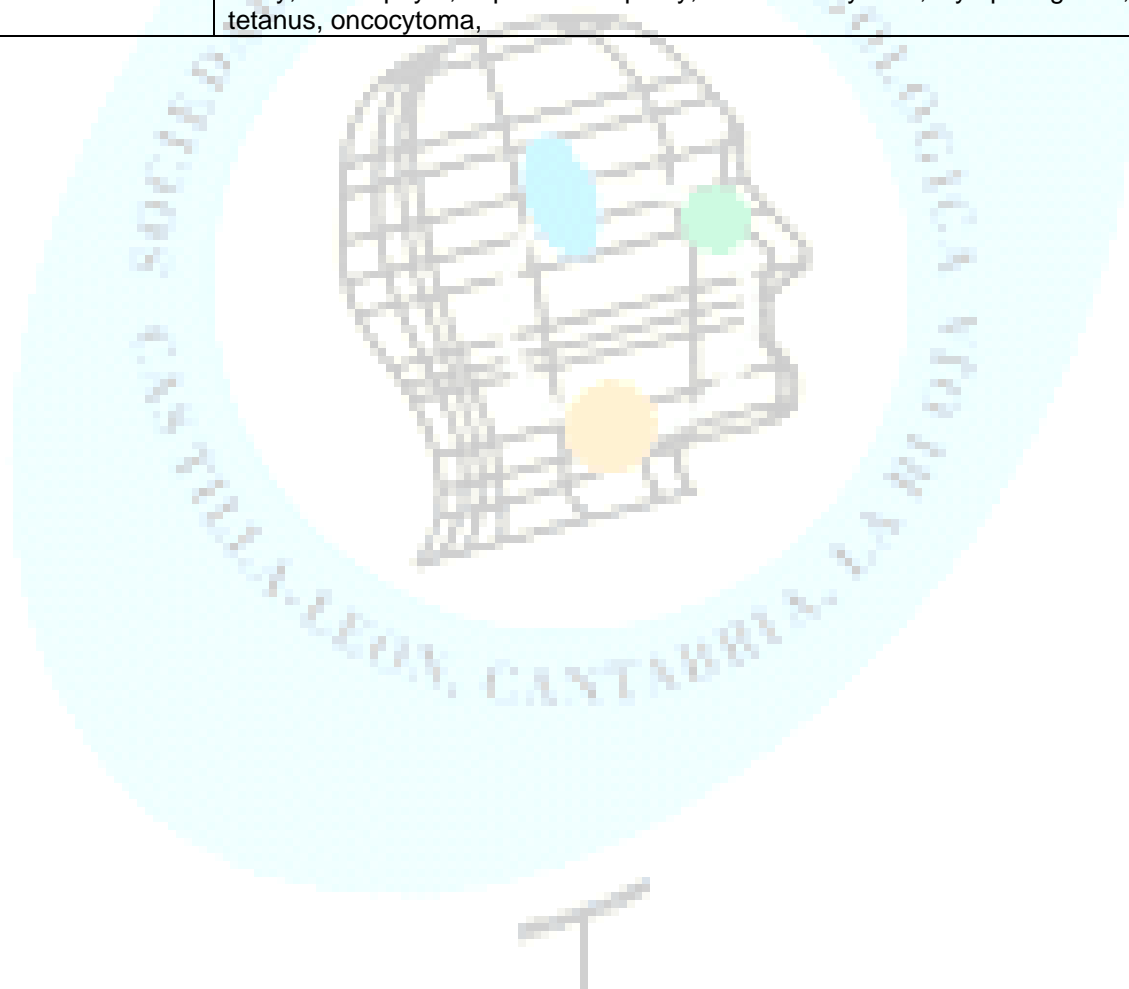
Publicado: 14/06/2013

**Conflicto de intereses:** Los autores declaran no tener conflictos de intereses

Referencia del artículo:

Sociedad Otorrinolaringológica de Castilla y León, Cantabria y La Rioja. Comunicaciones libres del XXI Congreso. Ávila, 24 y 25 de Mayo de 2013. Rev Soc Otorrinolaringol Castilla Leon Cantab La Rioja. 2013. 4 (Supl.3): S1-57.

<b>Resumen</b>	Resúmenes de las comunicaciones orales y pósters presentados en el XXI Congreso de la Sociedad Otorrinolaringológica de Castilla y León, Cantabria y La Rioja celebrado los días 24 y 25 de mayo de 2013 en Ávila, España.
<b>Palabras clave</b>	nervio facial; glándula parótida, carcinoma basaloide de laringe, SIADH, timpanometría de alta frecuencia, epistaxis, otosclerosis, listas guía de comprobación, neuromonitorización, tiroides, atresia auris, programa de detección precoz de hipoacusia infantil, sordera neurosensorial, bucle de la AICA, mucocele, cuerpo extraño, osteofito, neuropatía óptica, fibrohistiocitoma, linfangioma, tetanos, oncocitoma,
<b>Summary</b>	Abstracts of oral communications and posters submitted in the XXI Congress of the ENT Society of Castilla y León, Cantabria and La Rioja celebrated on 24 and 25 May 2013 in Ávila, Spain.
<b>Keywords</b>	facial nerve parotid gland basaloid carcinoma of the larynx, SIADH, high frequency tympanometry, epistaxis, otosclerosis, check lists guide, neuromonitoring, thyroid, aural atresia, early detection program of infant hearing loss, sensorineural hearing loss, the AICA loop, mucocele, Foreign Body, osteophyte, optic neuropathy, fibrohistiocytoma, lymphangioma, tetanus, oncocytoma,



## Índice

página

**Resúmenes de las comunicaciones orales**

4-18

- Cuidados perioperatorios del nervio facial en la cirugía parotídea.
- Estudio retrospectivo de la cirugía de la glándula parótida en el hospital San Pedro de Logroño.
- Carcinoma basaloide de laringe.
- SIADH: complicación letal tras cirugía cervical infantil. Aspectos que se podrían mejorar.
- Protocolo de evaluación de la timpanometría de alta frecuencia (1000 hz) en lactantes menores de 6 meses,
- Como procedimiento diagnóstico.
- “Epistaxis: protocolo de actuación”
- Síndrome de compresión microvascular del viii par: ¿realidad o ficción?. Revisión de la literatura a propósito de dos casos.
- Cirugía de la otosclerosis: complicación infrecuente
- Invasión perineural parotídea por carcinoma epidermoide cutáneo.
- Evolución de la audición en niños con infección congénita por citomegalovirus
- Listas guía de comprobación en publicaciones biomédicas
- Neuromonitorización intraoperatoria y pronóstico de la motilidad laríngea tras cirugía de tiroides.
- Tratamiento quirúrgico en la atresia auris
- Sordera Neurosensorial Bilateral en el Programa de Detección Precoz de Hipoacusia Neonatal en Cantabria

**Resúmenes de los pósters**

19-56

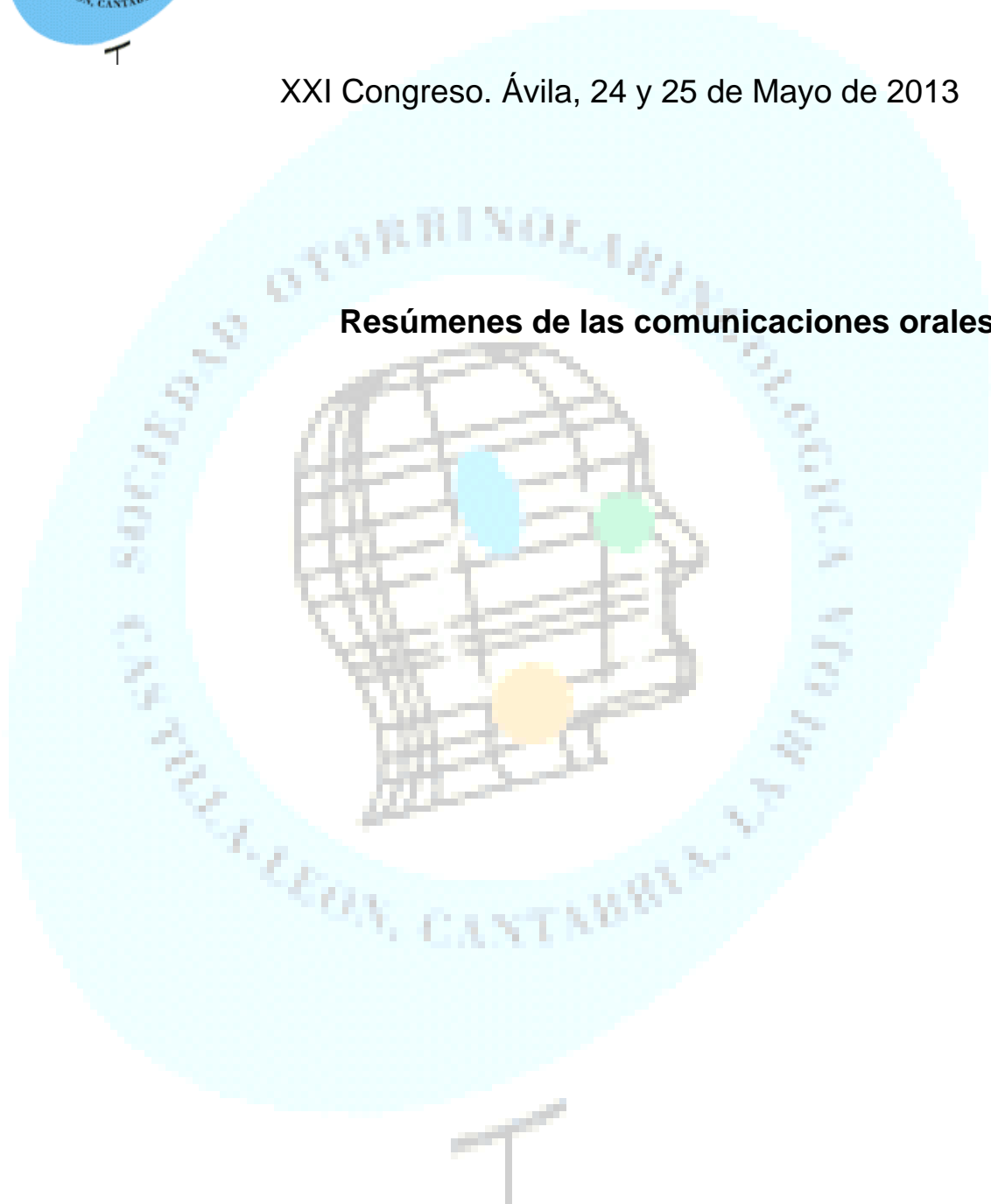
- Bucle de la aica como causa de acufeno pulsátil
- Compromiso vital de origen dentario
- Comportamiento clínico e histopatológico de los tumores del espacio parafaríngeo
- Manejo de los mucocelos frontoetmoidales gigantes
- Complicaciones de la cirugía tiroidea en nuestro servicio.
- Cuerpo extraño hipofaríngeo inusual.
- Presentacion inusual de osteofito cervical gigante
- Agenesia de lóbulo tiroidea derecho en paciente con carcinoma papilar de tiroides.
- Localización infrecuente en base de lengua del linfoma no hodking
- Quiste dermoide de suelo de boca. A propósito de un caso de síndrome de apnea durante el sueño
- Parálisis facial con ausencia de secreción lagrimal.
- Neuropatía óptica isquémica anterior tras ligadura de arteria carótida interna
- Efectos secundarios de la morcilla de burgos
- Tetanos en el diagnostico diferencial de disfagia y trismus
- Linfangiomas quísticos cervicales. Escleroterapia con ok-432 ( picibanil)
- Fibrohistiocitoma maligno de laringe
- Oncocitoma parotídeo asociado a linfoma b de zona marginal
- Aplasia de conductos semicirculares en el síndrome de charge
- Carcinoma adenoescamoso supraglótico
- Diagnóstico de tumor ginecológico en consulta orl
- Parálisis de bell: ¿buen pronóstico?
- Protocolo de monitorización hospitalaria
- De la ototoxicidad
- Siadh: complicación letal tras cirugía cervical infantil. Aspectos que se podrían mejorar.
- Síndrome del seno silente y neumocelo, dos consecuencias opuestas de la hipoventilacion cronica del seno maxilar
- Seguimiento en atención primaria de tubos de ventilación transtimpánica implantados en varones con Otitis Media con derrame y su relación con la extrusión. Estudio en la provincia de Ávila



# Sociedad Otorrinolaringológica de Castilla y León, Cantabria y La Rioja

XXI Congreso. Ávila, 24 y 25 de Mayo de 2013

**Resúmenes de las comunicaciones orales**



<b>Título</b>	<b>Cuidados perioperatorios del nervio facial en la cirugía parotídea.</b>
<b>Autores</b>	<i>Juan Carlos Sicles López Pedro Díaz de Canduela Jose Luis Lacosta Nicolás Willian José Salcedo de la Cruz Pablo Crespo Escudero Danilo Terán Muñoz</i>
<b>Centro de trabajo</b>	Hospital San Pedro - Logroño
<b>e-mail</b>	pdiazcerio@gmail.com

<b>Resumen</b>	<p>La cirugía de la glándula parótida interesa fundamentalmente por su íntima relación con el nervio facial, las complicaciones que pueden presentarse, cómo evitarlas y cómo solucionarlas si aparecen.</p> <p>El cuidado perioperatorio comienza antes de hacer la cirugía en si. Se debe valorar el estado del nervio facial y las lesiones preexistentes, si han sido causadas por la patología subyacente o no.</p> <p>Una vez en el acto quirúrgico se analiza la técnica quirúrgica de localización del nervio y se valora el uso de un neuroestimulador en el nervio facial para comprobar su integridad funcional a lo largo de la cirugía.</p> <p>Las diferentes complicaciones que puede presentar el nervio facial durante la cirugía deben ser subsanadas bien en el mismo tiempo quirúrgico (técnicas de reconstrucción) o de forma diferida, dependiendo de la gravedad de las mismas y la situación del paciente.</p> <p>Presentamos los resultados de la monitorización y estimulación del nervio facial en la cirugía de la parótida de los últimos diez años en el Hospital San Pedro de Logroño.</p>
<b>Palabras clave</b>	parotidectomía, nervio facial, monitorización.

**Conflicto de intereses:** Los autores declaran no tener conflicto de intereses

<b>Título</b>	<b>Estudio retrospectivo de la cirugía de la glándula parótida en el hospital San Pedro de Logroño.</b>
<b>Autores</b>	<i>Pedro Díaz de Canduela Juan Carlos Sicles López Jose Luis Lacosta Nicolás Willian José Salcedo de la Cruz Pablo Crespo Escudero Danilo Terán Muñoz</i>
<b>Centro de trabajo</b>	Hospital San Pedro - Logroño
<b>e-mail</b>	pdiazcerio@gmail.com

<b>Resumen</b>	<p>Presentamos un estudio de tipo retrospectivo en el que realizamos un análisis exhaustivo de la cirugía de la glándula parótida que se ha realizado en el Hospital san Pedro de Logroño en los últimos diez años (2002-2012).</p> <p>En total son 68 los casos de patología de la glándula parótida intervenidos en este intervalo de tiempo. Además de las variables demográficas de sexo, edad y localización de la cirugía se pone especial interés en el diagnóstico anatomopatológico de la lesión parotidea pre y postcirugía. Con ello intentamos correlacionar la sensibilidad y especificidad de la Punción aspiración con aguja fina (PAFF) y el posterior análisis anatomopatológico definitivo.</p> <p>Estudiamos las distintas técnicas quirúrgicas existentes (parotidectomía total, supraneural y enucleación tumoral) y la relación con el pronóstico y las recidivas de enfermedad.</p> <p>Otro punto de interés es el análisis de las complicaciones derivadas del acto quirúrgico con especial interés, como es obvio, en el nervio facial y su integridad funcional postquirúrgica.</p> <p>Por último, y no menos importante, se realiza un estudio de la estancia hospitalaria en función de la técnica quirúrgica utilizada.</p>
<b>Palabras clave</b>	parotidectomía, retrospectivo, resultados

**Conflicto de intereses:** Los autores declaran no tener conflicto de intereses

<b>Título</b>	<b>Carcinoma basaloide de laringe.</b>
<b>Autores</b>	Martínez Subías JJ*, Del Rey Tomás FJ*, Tejero Cavero M*, Vaillo Vinagre A**, Hernandez MD*, Heras R*, Gazón JA*.
<b>Centro de trabajo</b>	Complejo Hospitalario de Soria - Hospital Santa Bárbara
<b>e-mail</b>	* Servicio de ORL, ** Servicio de A.Patológica jmartinezs@hotmai.com

<b>Resumen</b>	<p><b>Introducción:</b> El carcinoma basaloide escamoso representa aproximadamente menos del 1% de los carcinomas epidermoides de cabeza y cuello. Se han publicado solo unos 100 casos a nivel de la laringe. Caracterizado por ser una forma muy agresiva de carcinoma epidermoide.</p> <p><b>Material y métodos:</b> Describimos el caso clínico detectado en nuestro Servicio junto con su tratamiento y realizamos una exhaustiva revisión bibliografica desde su primera publicación en el años 1986 hasta la fecha actual centrándonos fundamentalmente en los aspectos de pronóstico, tratamientos efectuados y supervivencia.</p> <p><b>Resultados:</b> nuestro caso refleja que este tumor detectado en estadios precoces puede tener un pronóstico similar al carcinoma epidermoide de la laringe.</p> <p><b>Conclusiones-discusión:</b> en la revisión bibliográfica existen discrepancias en relación con el pronóstico. En un principio se pensó que era peor que el carcinoma de células escamosas, con alta incidencia de metástasis regionales (75% de los casos) y a distancia (entre un 35-50% de los casos). Otros estudios, como el nuestro, en los que los casos se diagnostica en una etapa temprana de la enfermedad, muestran un similar pronóstico que el carcinoma de células escamosas clásico. Sin embargo, debido a su presentación en etapas avanzadas, el pronóstico global de este tipo de tumor tiende a ser más pobre (17% de supervivencia a los 5 años). No hay un consenso establecido para su tratamiento. La cirugía del tumor asociada a la de los ganglios linfáticos más radioterapia es lo más habitual. Algunos autores defienden la utilidad de la quimioterapia debido a la alta incidencia de metástasis a distancia y la tendencia al desarrollo de segundos tumores primarios.</p>
<b>Palabras clave</b>	Carcinoma basaloide de laringe; pronóstico; tratamiento; revisión

**Conflicto de intereses:** Los autores declaran no tener conflicto de intereses

<b>Título</b>	<b>SIADH: complicación letal tras cirugía cervical infantil. Aspectos que se podrían mejorar.</b>
<i>Autores</i>	<i>P. Crespo Escudero, D. Terán, J.C. Sicles, W. Salcedo de la Cruz P. Díaz de Cerio, J.A. Preciado López.</i>
Centro de trabajo	Hospital San Pedro de Logroño
e-mail	Pablocrespoescudero@gmail.com

<b>Resumen</b>	<p>El síndrome de secreción inadecuada de hormona antidiurética se da en postoperatorios de numerosas cirugías, pero la que peores consecuencias lleva consigo es la cirugía ORL infantil.</p> <p>La cirugía otorrinolaringológica infantil es una de las más frecuentes dentro de nuestro campo, ya que abarca desde simples adenoidectomías hasta cirugía cervical o de base de cráneo avanzada; no obstante, desde la más sencilla hasta la más complicada, pueden llevar implícito un alto riesgo postquirúrgico no muchas veces controlado: las alteraciones iónicas.</p> <p>Existen numerosos factores que pueden originar una secreción inadecuada de ADH (dolor, aporte excesivo de líquidos, sangrado excesivo, vómitos...), y otros muchos que muchas veces pasamos por alto o no llegamos a controlar del todo; Éstos influyen en el perioperatorio de estos pacientes, desde la primera consulta preoperatoria hasta que el paciente es dado de alta.</p> <p>En este texto se presentan dos casos muy similares (cirugía de amigdaloadenoidectomía) con distinta evolución.</p> <p>El objetivo de esta comunicación es el recalcar determinados aspectos criticables y a su vez subsidiarios de poder ser revisados, para poder evitar problemas en pacientes operados de cirugía cervical.</p>
<b>Palabras clave</b>	SIADH, MUERTE, INFANTIL.

**Conflicto de intereses:** Los autores declaran no tener conflicto de intereses



<b>Título</b>	<b>Protocolo de evaluación de la timpanometría de alta frecuencia (1000 hz) en lactantes menores de 6 meses, Como procedimiento diagnóstico.</b>
<i>Autores</i>	<i>Eduardo Antonio Mena-Domínguez, José Ignacio Benito-Orejas, Beatriz Ramírez-Cano, Juan José Tavárez-Rodríguez, M<sup>a</sup> de Lourdes Hernández-De los Santos, Darío Morais-Pérez.</i>
Centro de trabajo e-mail	HOSPITAL CLÍNICO UNIVERSITARIO DE VALLADOLID jibenito@ono.com

<b>Resumen</b>	<p><b>Introducción:</b> La valoración del oído medio en los niños es esencial, porque las mediciones de la función auditiva se afectan en caso de una transmisión ineficaz del sonido a través del mismo. La timpanometría es el procedimiento estándar para conocer las características dinámicas del oído medio. La timpanometría clásica de 226 Hz resulta imprecisa e ineficaz en los lactantes menores de 6 meses. Con la rápida implementación de los programas universales de cribado auditivo neonatal, aparecen nuevos problemas, como la necesidad de evaluar la función auditiva a esta edad.</p> <p>Las investigaciones realizadas parecen indicar una mayor eficacia de la timpanometría de 1000Hz en el diagnóstico de la otitis media serosa. En el año 2007, el Joint Committee on Infant Hearing (JCIH) de EEUU y en nuestro país la Comisión para la Detección Precoz de la Hipoacusia (CODEPEH) en el año 2012, recomiendan el uso de la timpanometría de alta frecuencia para la evaluación del oído medio de los lactantes.</p> <p><b>Material y métodos:</b> Aplicaremos estos procedimientos en lactantes, menores de 6 meses, procedentes del cribado universal y del área de urgencias, utilizando la otomicroscopia y las otoemisiones acústicas como pruebas de valoración complementaria.</p> <p><b>Discusión y conclusión:</b> Con la introducción de este protocolo pretendemos comparar los resultados obtenidos con la timpanometría de 226Hz y de 1kHz en lactantes menores de 6 meses, con oídos normales y con ocupación del oído medio.</p> <p>Su uso rutinario, es posible que nos permita calibrar mejor los beneficios de diferentes opciones de tratamiento.</p>
<b>Palabras clave</b>	Timpanometría, cribado auditivo, lactantes, otitis media serosa

**Conflicto de intereses:** Los autores declaran no tener conflicto de intereses

<b>Título</b>	<b>“Epistaxis: Protocolo de Actuación”</b>
<i>Autores</i>	<i>Lara Sánchez, Hugo*</i> ; <i>Zegarra Molina, Marcela*</i> ; <i>Martín Batista, Susana</i> ; <i>Gil-Carcedo Sañudo, Elisa*</i> ; <i>Vallejo Valdezate, Luis Ángel*</i> ; <i>Gil-Carcedo García Luis María*</i> .
Centro de trabajo	*Hospital Universitario Río Hortega Valladolid, España.
e-mail	hugo_lara_s@hotmail.com

<b>Resumen</b>	<p>La Epistaxis ocurre en el 60% de las personas a lo largo de su vida, pero sólo el 6% de ellas requieren tratamiento médico. La prevalencia se incrementa en niños menores de 10 años y en mayores de 35 años. Más del 90% de las epistaxis ocurren en la porción anterior del septum en el área de Kiesselbach. Dentro de las causas asociadas a epistaxis, están la manipulación digital nasal, el uso de medicamentos tópicos nasales como corticoides o antihistamínicos, trauma nasal, deshumidificación del ambiente, perforación septal, coagulopatías secundarias, el uso concomitante de anticoagulantes, neoplasias hematológicas y nasosinusales e hipertensión.</p> <p>La evaluación de un paciente con epistaxis debe comenzar asegurando una vía aérea permeable y una estabilidad hemodinámica. La anamnesis debe ir dirigida a tipo de epistaxis: unilateral o bilateral, duración, frecuencia y severidad, búsqueda de factores asociados, historia familiar de alteraciones en el sangrado. El examen físico debe enfocarse en la localización del sangrado: anterior o posterior. Los estudios de laboratorio deben solicitarse en pacientes seleccionados. En caso de epistaxis recurrentes unilaterales que no responden a tratamientos conservadores, debe sospecharse una neoplasia nasosinusal.</p> <p>No existen guías oficiales sobre el manejo de una emergencia otorrinolaringológica tan común como lo es la epistaxis, por tanto se propone un protocolo de actuación a partir de una revisión sistemática del tema y de la medicina basada en evidencias. Fundamentalmente se han seguido las recomendaciones de la Academia Americana de Otorrinolaringología y Cirugía de Cabeza y Cuello.</p>
<b>Palabras clave</b>	Epistaxis, área de Kisselbach, protocolo de actuación.

**Conflicto de intereses:** Los autores declaran no tener conflicto de intereses

**Título** **Síndrome de compresión microvascular del viii par: ¿realidad o ficción?. Revisión de la literatura a propósito de dos casos.**

**Autores** *Pérez Sáez J; Ibáñez Muñoz C; Calle Cabanillas I; García Vicario F; Santos González P; Navazo Eguía AI; Clemente García A; Sánchez Hernández JM. Servicio ORL.*

**Centro de trabajo** Hospital Universitario de Burgos.  
**e-mail** [jpersae@hotmail.com](mailto:jpersae@hotmail.com)

<b>Resumen</b>	<p><b>INTRODUCCIÓN</b> La compresión vascular del VIII par craneal recibe diferentes términos como síndrome de compresión microvascular (CMV) y síndrome de la arteria cerebelosa antero- inferior (AICA). El diagnóstico clínico se basa en la presencia de síntomas como vértigo, pérdida de audición y acúfenos.</p> <p><b>MATERIAL Y MÉTODO:</b> Presentación de dos casos clínicos. Caso I: mujer, 23 años. Presentó hipoacusia brusca del oído izquierdo con sensación vertiginosa más acufeno y sensación de plenitud. Audiometría: hipoacusia neurosensorial OI severa. Exploración vestibular y VNG: normal. RNM (FIESTA 3D) bucle de AICA, englobando el paquete estatoacústico izquierdo. Se instaura tratamiento con corticoides orales Caso II: mujer, de 51 años. Acúfeno de tres años de evolución izquierdo “soplido” con hipoacusia en dicho oído. Episodios recurrentes de mareo con sensación rotatoria de horas de duración sin modificación de su audición ni acufeno. Audiometría tonal con hipoacusia neurosensorial de 40dB en el OI. Exploración vestibular: normal. RNM (FIESTA 3D) bucle de AICA que ocupa más del 50% del CAI izquierdo.</p> <p><b>DISCUSIÓN</b> Los datos obtenidos en RNM en 3D con reconstrucciones en diferentes planos permiten demostrar la presencia de bucles de la AICA2. Su presencia se ha demostrado en estudios radiológicos y anatómicos incluso en personas asintomáticas, conduciendo a controversias acerca de si se trata de una variante de la normalidad sin implicaciones clínicas.</p> <p><b>CONCLUSIÓN:</b> No existe un test diagnóstico específico para el síndrome de compresión microvascular del VIII par. El diagnóstico se debe realizar basado en la evaluación clínica, hallazgos radiológicos y la exclusión de otras entidades clínicas.</p>
<b>Palabras clave</b>	compresion vascular , AICA, hipoacusia , acufenos

**Conflicto de intereses:** Los autores declaran no tener conflicto de intereses

**Título** **Cirugía de la otosclerosis: complicación infrecuente**

**Autores** *Riva García Bernardo, Alonso Mesonero Marta, Sancho Calvo Rosa, Pérez Molina M. Carmen, García Martín Emilio*

**Centro de trabajo** Hospital General de Segovia

**e-mail** bdrivag@gmail.com

<b>Resumen</b>	<p><b>INTRODUCCION</b> La cirugía de la otosclerosis es un procedimiento habitual, no exento de riesgos. Dentro de estos se encuentra la existencia de una arteria estapedial persistente. La incidencia de la arteria estapedial persistente se estima en 1 de cada 5000-10000 oídos. Puede aparecer aislada o asociada a anomalías de la arteria carótida, oído medio, fundamentalmente estribo y nervio facial.</p> <p><b>MATERIAL Y METODOS</b> Paciente de 50 años con cuadro de hipoacusia transmisiva bilateral progresiva de larga evolución. Otoscopia normal. Con la diagnóstico de otosclerosis bilateral se decide tratamiento quirúrgico. Durante la cirugía se produce sangrado profuso que obliga a taponamiento ótico y cese del procedimiento quirúrgico. A la 24h aparece paresia facial derecha que evoluciona a lo largo de los siguientes días a pesar de la retirada del taponamiento ótico y corticoterapia.</p> <p><b>RESULTADO</b> A los 8 meses de la cirugía el paciente presenta mejoría de la parálisis facial.</p> <p><b>DISCUSIÓN</b> Esta anomalía puede manifestarse por acufeno pulsátil o hipoacusia de transmisión. Puede asociarse así mismo con trisomías, anomalías del 2º arco branquial, enfermedad de Paget u otosclerosis. Pueden existir hallazgos en TAC que hagan sospecharlo: canalículos múltiples en canal carotídeo, ensanchamiento del canal del facial o presencia de un canal paralelo a éste y ausencia del foramen espinoso. El tratamiento en caso de lesión es la ligadura de la misma si es posible.</p> <p><b>CONCLUSION</b> La persistencia de la arteria estapedial es una entidad infrecuente, con complicaciones potenciales en caso de lesión de la misma en el contexto de cirugía otológica.</p>
<b>Palabras clave</b>	arteria estapedial persistente, otosclerosis

**Conflicto de intereses:** Los autores declaran no tener conflicto de intereses

<b>Título</b>	<b>Invasión perineural parotídea por carcinoma epidermoide cutáneo.</b>
<i>Autores</i>	<i>Francisco Javier del Rey Tomás-Biosca, José Javier Martínez Subías, María Tejero Cavero, José Ángel Garzón Calles</i>
Centro de trabajo	Servicio de Otorrinolaringología. Hospital Santa Bárbara, Complejo Hospitalario de Soria (Soria, España)
e-mail	reyfj@hotmail.com

<b>Resumen</b>	<p><b>INTRODUCCIÓN:</b> El carcinoma epidermoide cutáneo es la segunda neoplasia cutánea más frecuente, con una incidencia en la población de aproximadamente un 10%. La mayoría de estos tumores se resuelven con cirugía, pero hasta un 5% desarrollan metástasis locales y a distancia, siendo esta proporción mayor en los que presenten determinados factores de alto riesgo: tamaño, profundidad, invasión perineural y linfovascular, histología, localización, inmunocompetencia, factores genéticos y persistencia tumoral.</p> <p><b>MATERIAL Y MÉTODOS:</b> Varón de 80 años con antecedentes de exéresis completa de carcinoma epidermoide cutáneo infrapalpebral izquierdo, derivado por parálisis facial periférica homolateral. El examen ORL puso de manifiesto paresia completa de hemifacies izquierda, hipoestesia facial y otros trastornos sensoriales. Se solicitó RMN cuyas imágenes mostraron una sospecha de infiltración parotídea izquierda con extensión a musculatura adyacente, siendo la PAAF posterior negativa. La parotidectomía total izquierda que se realizó permitió el estudio anatomopatológico y la evidencia de proliferación de células epiteliales neoplásicas en los fascículos nerviosos faciales y en tejido glandular, con el diagnóstico de infiltración por carcinoma epidermoide.</p> <p><b>DISCUSIÓN Y CONCLUSIONES:</b> La invasión perineural y posterior diseminación a distancia, representa uno de los factores de mal pronóstico que caracteriza a los carcinomas epidermoides cutáneos de alto riesgo. La definición precisa de los factores epidemiológicos, clínicos e histológicos de estos tumores, que presentan elevadas tasas de diseminación sistémica, permitirá llevar a cabo una actitud adecuada para este grupo de pacientes, que debe incluir una estadificación exhaustiva en el diagnóstico y un tratamiento más agresivo con un estrecho seguimiento evolutivo.</p>
<b>Palabras clave</b>	carcinoma epidermoide, alto riesgo, invasión perineural

**Conflicto de intereses:** Los autores declaran no tener conflicto de intereses

<b>Título</b>	<b>Evolución de la audición en niños con infección congénita por citomegalovirus</b>
<i>Autores</i>	<i>Ibáñez Muñoz, C; Pérez Sáez, J; Calle Cabanillas, I; Navazo Eguía, AI; Clemente García, A; García Vicario F; Sánchez Hernández JM.</i>
Centro de trabajo e-mail	Servicio ORL. Hospital Universitario de Burgos crisibi82@hotmail.com

<b>Resumen</b>	<p>Objetivo: Evaluar las características y la evolución de la audición en los pacientes diagnosticados de infección congénita por citomegalovirus (CMV).</p> <p>Material y métodos: En un estudio retrospectivo se valoró las características y evolución de la audición de los niños nacidos en nuestro hospital entre los años 2000 y 2010 con infección sintomática congénita por citomegalovirus. Dependiendo de la edad y situación neurológica la evaluación de la audición se realizó mediante audiometría objetiva, audiometría mediante el juego o audiometría convencional.</p> <p>Resultados: Durante el periodo de 2000 a 2010 se han identificado 5 casos de infección congénita sintomática por citomegalovirus (0,025% de recién nacidos), con predominio del sexo femenino (60%). En el 40% de los casos el síntoma de sospecha fue exclusivamente la microcefalia. En ambos casos la audición era normal al nacimiento, presentando uno de los casos hipoacusia profunda de inicio tardío. Un caso (20%) presentó importante afectación neurológica con petequias, hepato-esplenomegalia e hipoacusia neurosensorial profunda. Dos casos fueron grandes prematuros con otros factores de riesgo pero sin afectación auditiva a lo largo del seguimiento. Todos los casos fueron tratados con ganciclovir.</p> <p>Conclusión: Es necesario identificar los pacientes con infección congénita por CMV y realizar un seguimiento auditivo durante los primeros años de vida dada la posibilidad de desarrollo de hipoacusia de inicio tardío.</p>
<b>Palabras clave</b>	Hipoacusia, Citomegalovirus

**Conflicto de intereses:** Los autores declaran no tener conflicto de intereses



**Título** **Listas guía de comprobación en publicaciones biomédicas***Autores* *José Luis Pardal-Refoyo\*, Carlos Ochoa-Sangrador\*\**

Centro de trabajo Revista de la Sociedad Otorrinolaringológica de Castilla y León, Cantabria y La Rioja.

\*Director.

\*\*Vocal del Comité Externo Nacional.

Complejo Asistencial de Zamora. Hospital Virgen de la Concha. Zamora. \*Servicio de Otorrinolaringología. \*\*Unidad de Apoyo a la Investigación. Vocal del

e-mail [jlpardal@saludcastillayleon.es](mailto:jlpardal@saludcastillayleon.es)

<b>Resumen</b>	<p>Introducción y objetivos: La práctica médica está sometida a la incertidumbre, la variabilidad y al exceso de información. Los autores, los revisores, los editores y los lectores deben disponer de herramientas específicas que les ayuden en el proceso de elaboración, revisión o lectura de los artículos. Objetivo: ofrecer un resumen de las principales listas guía de comprobación de distintos tipos de artículos de investigación biomédica.</p> <p>Material y método: revisión bibliográfica y de los recursos del grupo EQUATOR network y las revisiones y adaptaciones en castellano publicadas por las revistas Medicina Clínica y Evidencias en Pediatría.</p> <p>Resultados: se exponen las principales listas guía elaboradas por distintos grupos de trabajo. Para estudios experimentales (CONSORT y TREND), para estudios observacionales (STROBE), para estudios de precisión diagnóstica (STARD), para revisiones sistemáticas y metaanálisis (PRISMA), para evaluar guías de práctica clínica (AGREE) y para estudios de mejora de la calidad (SQUIRE).</p> <p>Conclusiones: las listas guía contribuyen a mejorar la calidad de los artículos y ayuda a los autores, a los revisores, al editor y a los lectores en la elaboración y comprensión del contenido.</p>
<b>Palabras clave</b>	listas guía

**Conflicto de intereses:** Los autores declaran no tener conflicto de intereses

<b>Título</b>	<b>Neuromonitorización intraoperatoria y pronóstico de la motilidad laríngea tras cirugía de tiroides.</b>
<i>Autores</i>	<i>José Luis Pardal-Refoyo*, Jesús Javier Cuello-Azcárate**, Carlos Ochoa-Sangrador***</i>
Centro de trabajo	Complejo Asistencial de Zamora. Hospital Virgen de la Concha. Zamora. *Servicio de Otorrinolaringología. **Servicio de Anestesiología. ***Unidad de Apoyo a la Investigación
e-mail	jlpardal@saludcastillayleon.es

<b>Resumen</b>	<p>Introducción y objetivos: La neuromonitorización ayuda en la identificación del nervio laríngeo recurrente (NLR) en cirugía de tiroides, informa de su función al finalizar la cirugía y apoya en la toma de decisiones. Objetivo: Calcular la validez de la neuromonitorización respecto a la motilidad laríngea postoperatoria comprobada con laringoscopia indirecta.</p> <p>Métodos: Estudio prospectivo en 185 pacientes (342 NLR incluidos) sometidos a primera intervención de tiroidectomía total o parcial. Se recogieron las variables cualitativas de la neuromonitorización (presencia o ausencia de señal final tras estimulación en el nervio vago) y de las laringoscopias indirectas postoperatorias (motilidad normal o parálisis) realizadas en 1º a 3º día (laringoscopia 1) y entre 3ª a 4ª semana (laringoscopia 2).</p> <p>Resultados: La exactitud de la prueba fue del 99,7% en laringoscopia 1 y 98,8% en laringoscopia 2. El valor predictivo positivo (100%) indica alta capacidad de la neuromonitorización para predecir parálisis en caso de pérdida de señal y el valor predictivo negativo (99,7% en laringoscopia 1 y 99,12% en laringoscopia 2) indica su capacidad de predicción de motilidad normal cuando hubo señal normal.</p> <p>Conclusiones: La neuromonitorización tiene utilidad para planificar y decidir diferentes estrategias en caso de pérdida de la señal o si hubo parálisis laríngea previa y tiene utilidad en la gestión de la vía aérea ayudando a la prevención de la parálisis laríngea bilateral.</p>
<b>Palabras clave</b>	tiroidectomía; nervio laríngeo recurrente; monitorización intraoperatoria; parálisis de cuerda vocal; seguridad del paciente; extubación


**Conflicto de intereses:** Los autores declaran no tener conflicto de intereses



<b>Título</b>	<b>Tratamiento quirúrgico en la atresia auris</b>
<b>Autores</b>	<i>Santiago Santa Cruz Ruiz, Angel Batuecas Caletro, Pedro Blanco Pérez, Luis Guardado, María Rey</i>
<b>Centro de trabajo</b>	HOSPITAL UNIVERSITARIO DE SALAMANCA
<b>e-mail</b>	santaorl@usal.es

<b>Resumen</b>	<p>La atresia auris puede ser congénita o adquirida. Las formas congénitas forman parte de malformaciones del desarrollo embrionario, con afectación de las dos primeras hendiduras branquiales. En estas hay distintos grados de severidad malformativa, siendo para su tratamiento quirúrgico los aspectos más importantes la existencia de estribo normal y el trayecto del facial. Las formas adquiridas obedecen a múltiples etiologías, desde enfermedades crónicas de la piel, como epidermolisis ampollosas, , a formas iatrogénicas, postquirúrgicas, o postradioterapia. Su tratamiento quirúrgico reconstructivo representa siempre un reto para el otorrinol</p>
<b>Palabras clave</b>	Atresia. Cirugía. Malformación de CAE. Epidermolisis del CAE

**Conflicto de intereses:** Los autores declaran no tener conflicto de intereses



<b>Título</b>	<b>Sordera Neurosensorial Bilateral en el Programa de Detección Precoz de Hipoacusia Neonatal en Cantabria</b>
<i>Autores</i>	Acle Cervera L, Cortizo Vázquez E., Sanchis Pico C., Vergara Pastrana S., Morales Angulo C.
Centro de trabajo e-mail	Hospital Universitario Marqués de Valdecilla. Santander leticia_acle@hotmail.com

<b>Resumen</b>	<p><b>INTRODUCCIÓN:</b> El programa de Detección Precoz de Hipoacusia Neonatal lleva implantado en la Comunidad de Cantabria desde el 2001. Desde entonces, se han cumplido con los objetivos propuestos por la CODEPEH.</p> <p><b>OBJETIVOS:</b> Saber cuántos son los niños que presentaron hipoacusia neurosensorial bilateral desde que está implantado el Programa de Detección de Sordera en Cantabria. Los que presentan este tipo de hipoacusia van a ser los más favorecidos de un diagnóstico y tratamiento precoz, ya que sin éste, el desarrollo del lenguaje va a verse afectado en mayor medida.</p> <p><b>MATERIAL Y MÉTODOS:</b> Se realizó un estudio retrospectivo de aquellos niños que cumplieran estos criterios y se estudiaron las características más importantes de su hipoacusia y del tratamiento recibido.</p> <p><b>RESULTADOS:</b> 46 niños resultaron desde enero del 2001 hasta Dic 2012. Los niños fueron recogidos de los principales centros en Cantabria donde existe servicio de Obstetricia. La media de diagnóstico en meses desde su nacimiento fue de 5,22. La edad media de inicio de tratamiento fue de 5,9 meses. El 50% de los pacientes presentó factores de riesgo. Otras variables fueron estudiadas y contrastadas.</p>
<b>Palabras clave</b>	Sordera Neurosensorial, programa detección precoz hipoacusia, Cantabria

**Conflicto de intereses:** Los autores declaran no tener conflicto de intereses



# Sociedad Otorrinolaringológica de Castilla y León, Cantabria y La Rioja

XXI Congreso. Ávila, 24 y 25 de Mayo de 2013

**Resúmenes de los pósters**



<b>Título</b>	<b>Sepsis mortal fulminante secundaria a sinusitis frontal</b>
<i>Autores</i>	ANDA MAGDALENA CIOCEA, VIOREL CIOCEA, ISABEL MARTIÑO DIAZPABLO SANTOS GORJÓN,ELENA SÁNCHEZ TERRADILLOS, TERESA COLLAZO LORDUY
Centro de trabajo	HOSPITAL NUESTRA SEÑORA DE SONSOLES-AVILA
e-mail	anda_ciocea@yahoo.com

<b>Resumen</b>	<p><b>INTRODUCCIÓN:</b> Las complicaciones intracraneales suceden en torno al 20% de las sinusitis frontales no tratadas quirúrgicamente. La afectación orbitaria de una sinusitis frontal se estima en un 5%. Estas complicaciones son raras pero implican una elevada morbimortalidad y el consumo de múltiples recursos sanitarios.</p> <p><b>DESCRIPCIÓN DEL CASO CLÍNICO</b> Presentamos un caso clínico de un paciente varón de 44 años sin AP de interés que presentase forma súbita mareo y fiebre alta sin foco claro. El paciente es trasladado al servicio de Urgencias de nuestro centro en el que ingresa con un deterioro importante del nivel de conciencia que progresa lentamente. La exploración inicial neurológica objetiva un Glasgow 3, el paciente está inconsciente y entra en parada respiratoria. La TC craneal muestra una ocupación pansinusal con predominio sinusal frontal bilateral con aspecto muy agresivo y una amplia área de cerebritis y necrosis tisular frontal derecha con efecto masa. El paciente es valorado por neurocirugía, y se descarta actitud quirúrgica por mal estado general del paciente.</p> <p><b>DISCUSIÓN:</b> El absceso cerebral es una complicación que sucede tras una cerebritis, tras una diseminación por contiguidad de una infección sinusal, otológica y menos frecuentemente faríngea u odontogena. La evolución desde la presentación de los primeros síntomas hasta el diagnóstico de la complicación puede ser de tan sólo unas horas hasta cerca de un mes en casos de evolución más tórpida. Los gérmenes más frecuentemente implicados son estreptococos, bacterioides, haemophilus influenzae e incluso fusobacterias. La mortalidad ha disminuido drásticamente desde un 80% en la década de los 70 hasta un 10-20% actuales, debido al diagnóstico precoz, avances en técnicas neurorradiológicas y aparición de antibioterapia más eficaz al atravesar la barrera hematoencefálica, y la especialización creciente en el cuidado del paciente crítico.</p>
<b>Palabras clave</b>	sepsis, sinusitis, cerebritis

**Conflicto de intereses:** Los autores declaran no tener conflicto de intereses

<b>Título</b>	<b>Evolución del abordaje de tumores hipofisarios en el hospital universitario de burgos</b>
<i>Autores</i>	<i>Calle Cabanillas I; Ibáñez Muñoz C; Pérez Sáez J; Navazo Eguía AI; Clemente García A; Sánchez Hernández JM.</i>
Centro de trabajo	Servicio ORL. Hospital Universitario de Burgos.
e-mail	crisibi82@hotmail.com

<b>Resumen</b>	<p><b>INTRODUCCIÓN:</b> Los quistes dermoides son malformaciones del desarrollo embrionario que raramente se observan en el suelo de boca. Ocurren más frecuentemente durante la segunda y tercera década de la vida.</p> <p><b>CASO CLÍNICO:</b> Varón de 5 años de edad con infecciones recurrentes respiratorias, ronquidos y pausas de apnea, somnolencia diurna. Voz gangosa y respiración bucal. A la exploración presenta hipertrofia amigdalal grado III y una tumoración sublingual redondeada de 4 cm de diámetro, que protuye en suelo de boca. La polisomnografía tiene un índice de eventos respiratorios de 18,3/hora, con saturación media de 94%. La ecografía muestra lesión heterogénea, quística, con múltiples estructuras redondeadas y ecogénicas en el interior. Se realiza amigdalectomía y enucleación de la tumoración sublingual por vía intraoral. El diagnóstico histopatológico es de quiste dermoide. Normalización de polisomnografía tras cirugía.</p> <p><b>DISCUSIÓN:</b> Los quistes dermoides son lesiones raras en el área oral y maxilofacial. En la cavidad oral representan sólo el 0,01% de todos los quistes, y el 1,6% de todos los quistes dermoides. Algunos autores encuentran mayor incidencia en sexo masculino. Según su localización se divide en sublingual (entre músculo genihioideo y milohioideo) y genihioideo (entre músculo milohioideo y cutáneo). Según esta clasificación el presente caso corresponde a un quiste sublingual. El tratamiento de elección es quirúrgico con enucleación completa. El pronóstico es muy bueno y la malignización es muy rara.</p>
<b>Palabras clave</b>	Quiste, dermoide, boca

**Conflicto de intereses:** Los autores declaran no tener conflicto de intereses

<b>Título</b>	<b>Quiste dermoide de suelo de boca. A propósito de un caso de síndrome de apnea durante el sueño</b>
<i>Autores</i>	<i>Calle Cabanillas I; Ibáñez Muñoz C; Pérez Sáez J; Navazo Eguía AI; Clemente García A; Sánchez Hernández JM.</i>
Centro de trabajo	Servicio ORL. Hospital Universitario de Burgos.
e-mail	crisibi82@hotmail.com

<b>Resumen</b>	<p><b>INTRODUCCIÓN:</b> Los quistes dermoides son malformaciones del desarrollo embrionario que raramente se observan en el suelo de boca. Ocurren más frecuentemente durante la segunda y tercera década de la vida.</p> <p><b>CASO CLÍNICO:</b> Varón de 5 años de edad con infecciones recurrentes respiratorias, ronquidos y pausas de apnea, somnolencia diurna. Voz gangosa y respiración bucal. A la exploración presenta hipertrofia amigdalar grado III y una tumoración sublingual redondeada de 4 cm de diámetro, que protuye en suelo de boca. La polisomnografía tiene un índice de eventos respiratorios de 18,3/hora, con saturación media de 94%. La ecografía muestra lesión heterogénea, quística, con múltiples estructuras redondeadas y ecogénicas en el interior. Se realiza amigdalectomía y enucleación de la tumoración sublingual por vía intraoral. El diagnóstico histopatológico es de quiste dermoide. Normalización de polisomnografía tras cirugía.</p> <p><b>DISCUSIÓN:</b> Los quistes dermoides son lesiones raras en el área oral y maxilofacial. En la cavidad oral representan sólo el 0,01% de todos los quistes, y el 1,6% de todos los quistes dermoides. Algunos autores encuentran mayor incidencia en sexo masculino. Según su localización se divide en sublingual (entre músculo genihioideo y milohioideo) y genihioideo (entre músculo milohioideo y cutáneo). Según esta clasificación el presente caso corresponde a un quiste sublingual. El tratamiento de elección es quirúrgico con enucleación completa. El pronóstico es muy bueno y la malignización es muy rara.</p>
<b>Palabras clave</b>	Quiste, dermoide, boca

**Conflicto de intereses:** Los autores declaran no tener conflicto de intereses

<b>Título</b>	<b>Granulomatosis con poliangeítis en la infancia. Manifestaciones otorrinolaringológicas. A propósito de un caso.</b>
<i>Autores</i>	<i>Pérez Sáez J; Calle Cabanillas I; Ibáñez Muñoz C; Clemente García A; Navazo Eguía AI; Sánchez Hernández JM. Servicio de ORL.</i>
Centro de trabajo	Hospital Universitario de Burgos.
e-mail	jpersae@hotmail.com

<b>Resumen</b>	<p><b>INTRODUCCIÓN:</b> La Granulomatosis con poliangeítis (GPA), se caracteriza por una vasculitis granulomatosa necrosante de pequeños vasos asociada con anticuerpos anticitoplasma de los neutrófilos (ANCA), que afecta las vías respiratorias superiores e inferiores y los glomérulos renales<sup>1</sup>. Existen pocos casos descritos en la infancia. La positividad de los ANCA y la biopsia nasal permiten confirmar el diagnóstico.</p> <p><b>MATERIAL Y MÉTODO:</b> Se presenta el caso de una paciente de 5 años de edad que ingresa con tos, fiebre y hemoptisis importante. Antecedentes de rinorrea sanguinolenta y epistaxis recurrentes.</p> <p><b>RESULTADOS:</b> Radiografía de tórax: infiltrados pulmonares bilaterales. Mantoux negativo. ANCA positivos. Endoscopia nasofaríngea: inflamación de mucosa nasal. No lesiones en orofaringe ni hipofaringe. Glotis y subglotis normales. Otoscopia: otitis media serosa bilateral. Audiometría normal. Bioquímica en orina de 12 horas: proteinuria 159,9 mg, albuminuria 376,7 mg/l. Biopsia renal: necrosis fibrinoide glomerular e infiltrado linfoplasmocitario intersticial. Biopsia nasal: infiltrado inflamatorio linfocitario con vasculitis afectando a capilares de la submucosa y necrosis fibrinoide.</p> <p><b>CONCLUSIÓN:</b> La GPA es un padecimiento poco frecuente en la infancia pero que comparte muchas características con la enfermedad en el adulto. La enfermedad es frecuentemente generalizada en el momento del diagnóstico con una posible afectación renal. El diagnóstico se confirma mediante la determinación de ANCA y el estudio anatomopatológico. El pronóstico de los pacientes mejora.</p>
<b>Palabras clave</b>	granulomatosis, poliangeítis, infancia, rinitis

**Conflicto de intereses:** Los autores declaran no tener conflicto de intereses

<b>Título</b>	Análisis coste efectividad entre la cordectomía transoral con láser CO <sub>2</sub> , la cordectomía por laringofisura y la radioterapia en el tratamiento del carcinoma glótico en estadios iniciales.
<b>Autores</b>	<i>Pedro Díaz de Cerio Canduela, Julián Ángel Preciado López, Francisco Santaolaya Montoya</i>
<b>Centro de trabajo</b>	Hospital San Pedro Logroño
<b>e-mail</b>	pdiazcerio@gmail.com
<b>Resumen</b>	<p>Tradicionalmente los médicos hemos estado ajenos a la repercusión de la economía en nuestro quehacer diario, bien por una escasa formación económica en el grado de medicina, bien por no considerarlo de nuestra incumbencia. Debemos ser conscientes de que gestionamos unos recursos económicos limitados, y ahora además escasos. Es por eso que es importante utilizar los análisis económicos en ciencias de la salud como una herramienta más en la ayuda de toma de decisiones clínicas. Este trabajo de investigación supone la aplicación de los análisis económicos en ciencias de la salud en el caso particular del tratamiento del carcinoma de cuerda vocal.</p> <p>Actualmente para el tratamiento del carcinoma epidermoide de cuerda vocal existen tres tratamientos establecidos; la cordectomía por laringofisura o abierta, la administración de radioterapia externa y la cirugía endoscópica mediante láser de CO<sub>2</sub>. El estudio coste efectividad realizado demuestra que la opción terapéutica del láser CO<sub>2</sub> es más coste efectiva y por lo tanto dominante sobre las otras opciones. Este estudio sirve pues, como un apoyo en la ayuda en la toma de decisiones en el tratamiento del carcinoma epidermoide de cuerda vocal.</p>
<b>Palabras clave</b>	coste-efectividad, cordectomía, láser, laringofisura, radioterapia, cáncer.

**Conflicto de intereses:** Los autores declaran no tener conflicto de intereses



<b>Título</b>	<b>TURBINOPLASTIA CON RADIOFRECUENCIA: valoración de su impacto sobre la calidad de vida, resultados a largo plazo</b>
<b>Autores</b>	Madrigal, Marina; Zegarra, Olga Marcela; De las Heras, Paula; Gil-Carcedo, Elisa; Gil-Carcedo, Luis María.
<b>Centro de trabajo</b>	Hospital Universitario Río Hortega, Valladolid
<b>e-mail</b>	marmadri14@hotmail.com

<b>Resumen</b>	<p><b>INTRODUCCIÓN</b> El objetivo es valorar el impacto de la TURBINOPLASTIA CON RADIOFRECUENCIA sobre la calidad de vida a largo plazo (a partir de un año postoperatorio), comparando los resultados a los obtenidos en un estudio previo sobre la misma muestra en un tiempo postoperatorio menor.</p> <p><b>MATERIAL Y MÉTODO</b> Estudio observacional, descriptivo, prospectivo de una serie de 39 pacientes intervenidos de turbinoplastia con radiofrecuencia en nuestro centro (Agosto 2009-Julio 2010). Se realiza análisis estadístico de las respuestas a la escala NOSE (Nasal Obstruction Symptom Evaluation). de los pacientes y se comparan los resultados con los del Estudio1</p> <p><b>RESULTADOS</b> Existe disminución del número de pacientes (23,5%) que refieren mejoría global del Estudio1 al 2, sin ser estadísticamente significativa (<math>p &gt; 0.05</math> IC [73,94-96,06] [46,23-76,77]). En el Estudio2 el 61,5% de los pacientes consideró haber obtenido beneficio global en su calidad de vida. Al 38,5% restante se le realizó endoscopia nasal valorando la causa del fracaso: las más frecuentes fueron anomalías del septum y persistencia de cola hipertrófica.</p> <p><b>CONCLUSIÓN</b> Los resultados del análisis de las respuestas de la escala NOSE en ambos estudios nos muestran que el número de pacientes que mejor valoraban su calidad de vida desciende con el paso del tiempo desde la intervención. Lo cual nos hace suponer que los buenos resultados conseguidos con la técnica pueden disminuir con el tiempo. Consideramos la radiofrecuencia una técnica idónea de turbinoplastia, de baja morbilidad y alto coste-beneficio, y apoyamos la reintervención en los casos con resultados poco satisfactorios, limitando las expectativas de mejoría del paciente con desviaciones septales severas.</p>
<b>Palabras clave</b>	Turbinoplastia, radiofrecuencia, NOSE

**Conflicto de intereses:** Los autores declaran no tener conflicto de intereses

<b>Título</b>	<b>Conducto petromastoideo</b>
<i>Autores</i>	<i>Eduardo Mena-Domínguez, José Ignacio Benito-Orejas, José Manuel Montes-Plaza, Juan José Tavárez-Rodríguez, M<sup>a</sup> de Lourdes Hernández-De los Santos, Darío Morais-Pérez.</i>
Centro de trabajo	HOSPITAL CLÍNICO UNIVERSITARIO DE VALLADOLID
e-mail	jibenito@ono.com


<b>Resumen</b>	<p>La detección de un grueso conducto petromastoideo en un recién nacido afecto de atresia auris congénita, nos sirve para describir las características anatómicas de este canalículo en el hueso temporal y la imagen radiológica que muestra en la tomografía computarizada.</p> <p>En los animales inferiores la fosa subarcuata es un receso que alberga el paraflóculo. En el ser humano durante los primeros años de vida este receso filogenético se alarga y estrecha hasta convertirse en un fino canalículo que comunica el endocráneo con el antro mastoideo, a través del cual circula la arteria subarcuata.</p> <p>La existencia de este conducto, escasamente referido en los libros de texto, tiene un significado clínico que también analizaremos.</p>
<b>Palabras clave</b>	Hueso temporal, conducto subarcuato, arteria subarcuata, tomografía computarizada.

**Conflicto de intereses:** Los autores declaran no tener conflicto de intereses

**Título** **Hemorragia del golfo de la yugular**  
*Autores* *Juan José Tavárez-Rodríguez, José Ignacio Benito-Orejas, Ana Fernández-Rodríguez, Eduardo Mena Domínguez, M<sup>a</sup> Lourdes Hernández-De los Santos, Darío Morais-Pérez.*  
Centro de trabajo HOSPITAL CLÍNICO UNIVERSITARIO DE VALLADOLID  
e-mail jibenito@ono.com

<b>Resumen</b>	Varón de 45 años, sin antecedentes de interés, que ingresa para ser intervenido de estapedectomía del oído derecho. Al levantar el colgajo tímpano-meatal se produce un abundante sangrado venoso que cede al realizar compresión con surgicel. La infrecuencia de un bulbo yugular protruído y dehiscente, la forma característica y violenta de presentarse esta rara complicación y las maneras de solucionarla, son los motivos de esta comunicación.
<b>Palabras clave</b>	Bulbo yugular alto, bulbo yugular dehiscente, cirugía oído medio.

**Conflicto de intereses:** Los autores declaran no tener conflicto de intereses



**Título** **Osteoplastia del seno frontal en sinusitis crónica unilateral**  
**Autores** *Carla Sanchis Picó, Leticia Acle Cervera, Eloy Cortizo Vázquez, Sandra Vergara Pastrana, Roberto Megía López*

Centro de trabajo Hospital Universitario Marques de Valdecilla. Santander.  
 e-mail kiara\_onil@hotmail.com

<b>Resumen</b>	<p>La patología del seno frontal es tratada principalmente con técnicas endoscópicas, sin embargo, en ciertas circunstancias, el enfoque endoscópico es insuficiente o poco práctico. Se presenta una osteoplastia del seno frontal realizada en nuestro servicio, en un paciente varón de 58 años por sinusitis crónica del seno frontal. Es una cirugía que se está volviendo menos común, en parte, debido a la falta de familiaridad con su técnica. Muchos médicos residentes que están bien entrenados en las técnicas endoscópicas no han visto este procedimiento. Flap osteoplástico y obliteración del seno frontal, popularizada en la década de 1950 y 1960 por Montgomery y Goodale, entre otros, sigue siendo una herramienta importante en el arsenal del rinólogo incluso en esta era de la cirugía endoscópica de senos. En la mayoría de los casos, la incisión es coronal. Se requiere la localización precisa de las fronteras del seno. La eliminación de la mucosa del seno frontal debe ser completa, ya que cualquier mucosa retenida puede conducir a la formación de quistes y la infección subsiguiente, para ello se usa una fresa y así también proporcionar una superficie de sangrado para nutrir el injerto. El material óptimo para la obliteración del seno, se ha debatido durante más de 50 años y depende de las circunstancias del procedimiento. La grasa es el material más comúnmente utilizado. Esta técnica sigue siendo un procedimiento definitivo para el control de las enfermedades graves del seno frontal. La obliteración tiene éxito en un 90% de los casos</p>
<b>Palabras clave</b>	<b>Osteoplastia; seno frontal; sinusitis</b>

**Conflicto de intereses:** Los autores declaran no tener conflicto de intereses

**Título** Cirugía de un gran osteoma nasosinusal  
**Autores** *Carla Sanchis Picó, Leticia Acle Cervera, Eloy Cortizo Vázquez, Sandra Vergara Pastrana, Roberto Megía López, Clara Caballero Escudero*

**Centro de trabajo** Hospital Universitario Marques de Valdecilla. Santander

**e-mail** kiara\_onil@hotmail.com

<b>Resumen</b>	<p>Presentamos la cirugía mediante neuronavegador, de un gigantesco osteoma nasosinusal en una paciente mujer de 59 años. Para su extirpación se empleó la CENS y el abordaje rinológico vía externa. Los osteomas son tumores benignos de crecimiento lento que se caracterizan por la proliferación de hueso compacto. Se encuentran principalmente en la región de cabeza y el cuello, entre ellos la mandíbula y los senos paranasales son los sitios más comunes. El seno frontal es el seno más comúnmente afectado, seguido del etmoidal, maxilar, y rara vez esfenoidal. Aunque hay varias teorías acerca de su etiología entre ellas los traumatismos e infecciones, la etiología del osteoma, todavía no está clara. La mayoría de estos tumores son asintomáticos y diagnosticados incidentalmente en estudios de imagen. Sin embargo, pueden causar síntomas en función de su tamaño y ubicación. Clínicamente, cefalea y dolor facial son las quejas señaladas. También pueden causar deformidad estética, sinusitis crónica, la compresión de estructuras nerviosas, como el nervio óptico y mucocelo debido a la obstrucción del orificio sinusal, con una posibilidad de complicaciones intraorbitarias e intracraneales. El TAC, es la herramienta definitiva para determinar la presencia y localización exacta de incluso pequeños osteomas sinusales. Estos hallazgos radiológicos se utilizan para diferenciar los osteomas de otros tipos de tumores óseos y de la displasia fibrosa. En nuestro caso la paciente vino remitida desde el servicio de oftalmología con unas impresionantes imágenes de TAC, que sorprendentemente solo manifestaban una clínica de leve exoftalmos y molestias oculares inespecíficas</p>
<b>Palabras clave</b>	osteoma

**Conflicto de intereses:** Los autores declaran no tener conflicto de intereses

**Título** **Metástasis parotídea como manifestación clínica inicial de un tumor primario Pulmonar.**

**Autores** *María L. Hernández-De los Santos, Jose Ignacio Benito-Orejas, María E. García-Iagarto, Eduardo Mena-Domínguez, Juan José Tavárez-Rodríguez, Darío Morais-Pérez.*

**Centro de trabajo e-mail** Hospital Clínico Universitario de Valladolid.  
lomahe65@hotmail.com

<b>Resumen</b>	<p>Los tumores que afectan la glándula parotida son poco frecuentes y representan aproximadamente del 1-4 % de los tumores de cabeza y cuello, el 20% lo constituyen tumores malignos y de este porcentaje las metástasis representan del 1-10% de los casos. El 80% de las metástasis en parótida proceden de carcinomas epidermoides y melanomas de cabeza y cuello, que en el 40% de los casos se manifiestan inicialmente como una tumoración parotídea.</p> <p>Excepcionalmente, la metástasis parotídea es la primera manifestación de una localización infraclavicular. Presentamos un caso de una metástasis parotídea como manifestación clínica inicial de un tumor primario pulmonar asintomático.</p>
<b>Palabras clave</b>	Tumores de parótida, metástasis pulmonar, carcinoma metastásico de parótida

**Conflicto de intereses:** Los autores declaran no tener conflicto de intereses

<b>Título</b>	<b>Adenoma de paratiroides retroesofágico y nervio laríngeo inferior derecho no recurrente. ¿ Hallazgo casual o asociación rara?</b>
<i>Autores</i>	<i>Torres-Morientes LM, Cámara-Arnaiz JA, Tavárez-Rodríguez JJ, Mena-García E, Bauer M, Hernández-De los Santos M, Morais-Pérez D.</i>
Centro de trabajo	Servicio de ORL y Patología Cérvico-Facial. Hospital Clínico Universitario de Valladolid.
e-mail	luismitorres27@yahoo.es

<b>Resumen</b>	<p>Introducción: Los adenomas paratiroides son responsables del 85% de los hiperparatiroidismos primarios, pudiendo ser un 25% de ellos ectópicos. Por otra parte, en ocasiones excepcionales el nervio laríngeo inferior no es recurrente y sale directamente del vago. Esta entidad ocurre siempre en el lado derecho y se asocia con anomalías del cayado aórtico, en especial con la arteria subclavia derecha retroesofágica.</p> <p>Caso clínico: Paciente diagnosticada de hiperparatiroidismo primario pendiente de cirugía, se observa una zona hipercaptante prevertebral en las pruebas gammagráficas coincidente con una imagen a nivel retroesofágico en la RM. En la cirugía se observa un adenoma paratiroideo retroesofágico con la coexistencia de un nervio laríngeo inferior derecho no recurrente.</p> <p>Discusión/Conclusiones: La mayoría de los adenomas paratiroides ectópicos se localizan en el timo, en la columna cervical y en el mediastino anterior. Las glándulas paratiroides en el espacio retrofaríngeo son raras (3,2%) y embriológicamente derivan de la paratiroides superior. No hay casos publicados de asociación entre adenomas retroesofágicos y nervios laríngeos no recurrentes, sin embargo hay algún caso descrito de adenoma paratiroideo retroesofágico y arteria subclavia derecha retroesofágica.</p>
<b>Palabras clave</b>	adenoma, paratiroides, nervio laríngeo, no recurrente.

**Conflicto de intereses:** Los autores declaran no tener conflicto de intereses

<b>Título</b>	<b>BUCLE DE LA AICA COMO CAUSA DE ACUFENO PULSATIL</b>
<i>Autores</i>	<i>M. Bauer; L.M. Torres Orientes; J.J. Tavárez Rodríguez; E. Mena Domínguez; M.L. Hernández de los Santos; D. Morais.</i>
Centro de trabajo	ORL - HCUV
e-mail	dr.michael_bauer@hotmail.com

<b>Resumen</b>	<p><b>Introducción</b> El acúfeno o tinnitus es el síntoma que define la percepción de un sonido sin fuente sonora aparente que lo origine. Pueden ser de tipo objetivo o subjetivo. Las causas probables son muy amplias y en considerables casos no podemos dar con ellas. Dentro de las causas objetivas o somatotonidos (5-10%) son frecuentes las causas vasculares que comprometan a los nervios auditivos en cualquier punto de su trayecto. El diagnóstico exhaustivo es fundamental por las complicaciones posteriores que pudieran desencadenar.</p> <p><b>Objetivos</b> Presentar un caso de probable relación de alteración vascular de la AICA con un acúfeno pulsátil holocraneal.</p> <p><b>Caso clínico</b> Mujer de 55 años, sin antecedentes de interés, refiere acúfeno holocefálico de predominio nocturno en OI posterior a catarro de vías aéreas, con sensación de taponamiento y autofonía. Cree no oír bien.</p> <p><b>Exploración</b> Otoscoopia normal. No nistagmos. Romberg negativo. Timpanogramas normales curvas tipo A. Audiometría: OD: vja aérea 15-20dB. OI: 20dB. Luego de 3 meses persiste acúfeno. Ocasiónales cuadros de vértigo. RM de CAIS: se aprecia bucle de la AICA sobre paquete estatoacústico-facial.</p> <p><b>Conclusión</b> Los acúfenos de tipo pulsátil son en su mayoría de origen vascular pudiendo ser arteriales o venosos; siendo por orden de frecuencia: arterioesclerosis de la arteria carótida, Síndrome de hipertensión craneal idiopática, malformaciones vasculares centrales como por ejemplo bucles de la AICA o del bulbo yugular; tumores glómicos o displasias fibromusculares. El manejo deberá ir individualizado a cada caso particular y su causa.</p>
<b>Palabras clave</b>	AICA, Acúfeno, pulsátil, Bucle

**Conflicto de intereses:** Los autores declaran no tener conflicto de intereses



<b>Título</b>	<b>Compromiso vital de origen dentario</b>
<i>Autores</i>	<i>Pedro Díaz de Cerio Canduela</i>
Centro de trabajo	Hospital San Pedro Logroño
e-mail	pdiazcerio@gmail.com

<b>Resumen</b>	<p>Se presenta el caso clínico de un paciente joven con diabetes mellitus tipo 1 de mal control metabólico que tras la realización de una obturación de pieza dentaria presenta una serie de complicaciones que compromete seriamente su vida.</p> <p>El paciente ingresa por un flemón dentario que en las primeras 48 horas se complica con un absceso de suelo de boca precisando de desbridamiento quirúrgico y traqueotomía.</p> <p>a las 72 horas de dicha actuación aparece un quebrantamiento del estado general rápido, sepsis y un edema cervical en esclavina. tras constatar la presencia de un absceso cervical profundo que afecta el espacio prevertebral y el mediastino se decide reintervenir y realizar una cervicotomía bilateral ampliada con abordaje a mediastino superior.</p> <p>Sólo esta actitud radical, junto a la antibioterapia intensa y la edad del paciente hacen que no se produzca un desenlace fatal.</p>
<b>Palabras clave</b>	

**Conflicto de intereses:** Los autores declaran no tener conflicto de intereses

<b>Título</b>	<b><i>Comportamiento clínico e histopatológico de los tumores del espacio parafaríngeo</i></b>
<b>Autores</b>	Pablo Santos Gorjón, Juan Luis Sánchez-Jara Sánchez, Gonzalo Martín Hernández, Elena Sánchez Terradillos, Teresa Collazo Lorduy, María del Mar Velasco Casares.
<b>Centro de trabajo</b>	Servicio de ORL del Hospital Nuestra Señora Sonsoles (Ávila).
<b>e-mail</b>	pabmaransantos@hotmail.com

<b>Resumen</b>	<p><b>RESUMEN</b></p> <p><b>Introducción:</b> Los tumores del espacio parafaríngeo son raros (0,5 % de todos los tumores de la región cérvico-cefálica). Son más frecuentes desde los 30-60 años y en varones. Suelen ser asintomáticos. Los tumores de origen salival son los más frecuentes y a continuación los neurogénicos</p> <p><b>Material y métodos:</b> Presentamos 4 casos clínicos tratados en el último año en nuestro servicio. 2 corresponden a tumores malignos y 2 son benignos.</p> <p><b>Discusión:</b> El diagnóstico se basa en la radiología, que muestra tumores muy voluminosos incluso en pacientes con una exploración no tan llamativa. El rendimiento mediante PAAF es pobre y se debe realizar biopsia en el contexto de una cirugía de extirpación vía transcervical o cérvico-transparotídea como primera opción. La morbilidad postquirúrgica se debe fundamentalmente a lesión de pares craneales bajos.</p> <p><b>Conclusiones:</b> Son tumores voluminosos al diagnóstico. La mayoría de los pacientes son asintomáticos y se descubre el tumor como una masa orofaríngea y cervical. La mayoría son benignos aunque subsidiarios de tratamiento quirúrgico.</p>
<b>Palabras clave</b>	Tumoración espacio parafaríngeo,

**Conflicto de intereses:** Los autores declaran no tener conflicto de intereses

**Título** MANEJO DE LOS MUCOCELES FRONTOETMOIDALES GIGANTES  
**Autores** Pablo Santos Gorjón, Gonzalo Martín Hernández, Juan Luis Sánchez-Jara Sánchez, Teresa Collazo Lorduy, Elena Sánchez Terradillos, Magdalena de Miguel Gil.

**Centro de trabajo** Hospital Nuestra Señora de Sonsoles  
**e-mail** pabmaransantos@hotmail.com

<b>Resumen</b>	<p><b>Introducción:</b>          Los mucocelos son quistes benignos de lento crecimiento, causados por acumulación de moco intrasinusal si el ostium de drenaje sinusal se ocluye. Son secundarios a obstrucciones inflamatorias, traumáticas, neoplásicas, infecciones recurrentes ó intervenciones quirúrgicas. Ocasianan clínica paranasal u orbitaria tipo exoftalmos lentamente progresivos. La exploración endoscópica nasal puede ser rigurosamente normal.          Por orden de frecuencia los senos afectados son frontal, etmoidal, maxilar y esfenoidal.</p> <p><b>Material y métodos:</b>          Presentamos 6 casos sucesivos tratados en nuestro servicio, en cuanto a abordaje diagnóstico-terapéutico. Se trata de 4 mujeres y 2 varones. La media de edad es de 51 años (+/- 30 años). 5 casos fueron sometidos a cirugía (Tipo Lothrop modificado en 3 casos y 2 abordajes abiertos tipo frontoetmoidectomía externa) y uno por la edad y patología concomitante es seguido en consulta hasta la fecha. Una paciente fue sometida hace años a frontoetmoidectomía abierta y después ha precisado un abordaje endoscópico combinado con neurocirugía. 3 pacientes tenían asociadas poliposis nasosinusales. Todos los casos tenían afectación orbitaria y en 2 se asocia afectación endocraneal.</p> <p><b>Discusión:</b>          La causa de la obstrucción del ostium puede ser una anomalía congénita, alergia, traumatismo sinusal. Casi un 90% cursan previamente con sinusitis. El diagnóstico se confirma con una TC en el que aparezca una masa que capte contraste y que sea expansiva y remodela hueso. La solución pasa por cirugía endoscópica nasal en casos seleccionados, que debe ser combinado tras craneal si la extensión de la lesión así lo requiere.</p>
<b>Palabras clave</b>	Mucocelo fronto-etmoidal, Lothrop modificado, sinusitis frontal, complicaciones intracraneales

**Conflicto de intereses:** Los autores declaran no tener conflicto de intereses

<b>Título</b>	<b>Complicaciones de la cirugía tiroidea en nuestro servicio.</b>
<b>Autores</b>	<i>Pablo Santos Gorjón, Juan Luis Sánchez Jara, Teresa Collazo Lorduy, Elena Sánchez Terradillos, María Jesús Velasco García, Gonzalo Martín Hernández.</i>
<b>Centro de trabajo</b>	Hospital Nuestra Señora de Sonsoles
<b>e-mail</b>	pabmaransantos@hotmail.com

<b>Resumen</b>	<p><b>Introducción:</b> Existen diversos factores que pueden condicionar la aparición de complicaciones en la cirugía tiroidea; la comorbilidad, el volumen tiroideo, el tipo de enfermedad tiroidea y factores relacionados con la técnica quirúrgica. Es fundamental el entrenamiento del cirujano y un perfecto conocimiento de la anatomía y técnica quirúrgica para evitarla.</p> <p><b>Material y métodos:</b> En este estudio se plasma la experiencia quirúrgica durante 96 meses de un servicio de ORL de segundo nivel, en 50 casos consecutivos y se analizan las complicaciones surgidas y el manejo de las mismas. Presentamos un estudio retrospectivo y se analiza la muestra obtenida. La complicación más frecuente es el hipoparatiroidismo transitorio (inferior a 6 m; 12,5 %) y en segundo lugar la lesión del nervio laríngeo recurrente transitoria (7,5 %). Otras complicaciones menos trascendentes son una cicatrización inadecuada o asimétrica en el cuello, aparición de seromas, lesiones del nervio laríngeo superior e infección de la herida quirúrgica.</p> <p><b>Discusión:</b> La baja incidencia de lesiones recurrenciales y de hipoparatiroidismo, a pesar de ser confirma que la aplicación de los modernos conocimientos anatómicos y técnicos y el uso de una técnica quirúrgica reglada y meticulosa permiten minimizar las complicaciones de la cirugía tiroidea.</p>
<b>Palabras clave</b>	<i>Palabras clave: Nódulo tiroideo, tiroidectomía, bocio multinodular, hipoparatiroidismo secundario, lesión recurrencial.</i>

**Conflicto de intereses:** Los autores declaran no tener conflicto de intereses

<b>Título</b>	<b>Cuerpo extraño hipofaríngeo inusual.</b>
<i>Autores</i>	<i>Hernández-De los Santos ML; Torres-Moriente LM ; Mena-Domínguez E; Bauer M; Morais-Pérez D.</i>
Centro de trabajo	Hospital Clínico Universitario de Valladolid.
e-mail	lomahe65@hotmail.com

<b>Resumen</b>	<p>Resulta sorprendente la gran variedad de cuerpos extraños que podemos encontrar en las vías aereodigestivas, siendo esta una situación grave que puede llegar a comprometer la vida del paciente y no poco común, sobre todo en los dos extremos de la vida.</p> <p>En el caso de los cuerpos extraños hipofaríngeos estos suelen ser espinas de pescado y huesos o trozos de pollo que por las características de la fase faríngea de la deglución se impactan en valleculea y senos piriformes ocasionando en el paciente sensación de cuerpo extraño o pinchazo que se acentúa con la deglución, odinofagia, disfagia, disfonía, disnea o incluso la muerte, por lo cual deben ser extraídos con la mayor brevedad posible evitando así la migración de los mismo a las vías aéreas inferiores y a los espacios profundos del cuello con las consecuentes complicaciones.</p> <p>Presentamos el caso de una paciente de 81 años de edad que acude al servicio de urgencias por sensación de cuerpo extraño faríngeo y odinofagia de horas de evolución y antecedente de haberse quedado dormida con un alfiler en los labios. Al realizar nasofibroscoopia se visualiza el posible cuerpo extraño en seno piriforme izquierdo acompañado de un leve sangrado activo.</p>
<b>Palabras clave</b>	Cuerpos extraños, Hipofaringe

**Conflicto de intereses:** Los autores declaran no tener conflicto de intereses

<b>Título</b>	<b>Presentacion inusual de osteofito cervical gigante</b>
<i>Autores</i>	<i>Eduardo Antonio Mena-Domínguez, Luis Miguel Torres-Morientes, Juan Jose Tavárez-Rodríguez, Michael Bauer, María de Lourdes Hernández-De los Santos, Darío Morais-Pérez.</i>
Centro de trabajo	HOSPITAL CLÍNICO UNIVERSITARIO DE VALLADOLID
e-mail	eamena@saludcastillayleon.es

<b>Resumen</b>	<p><b>Introducción</b> Los osteófitos son formaciones excesivas de hueso en los cuerpos vertebrales. La existencia de osteófitos cervicales es con frecuencia un hallazgo radiológico casual sobre todo en pacientes varones mayores de 65 años que puede cursar de forma asintomática durante mucho tiempo. Ocurre de forma más frecuente a nivel de C5 y C6 y menos común en los niveles más cefálicos.</p> <p><b>Material y método</b> Paciente de 64 años que acude por sensación de cuerpo extraño faríngeo y odinofagia de corta evolución. A la exploración se visualiza tumoración en pared posterior de orofaringe, dura y dolorosa a la palpación. En tomografía computarizada, osteofito muy prominente de la articulación inter apofisiaria atloaxoidea del lado izquierdo, que protruye a luz de orofaringe.</p> <p><b>Discusión y conclusión</b> Los cambios degenerativos en la columna pueden resultar en la formación de osteófitos en la superficie anterior de la columna cervical, que debido a su proximidad al esófago puede interferir con sus funciones. Las patologías cervicales por encima de C4 posiblemente compriman la faringe y raramente dan sintomatología y lesiones por debajo de esta puede dar síntomas relacionados con el esófago o la faringe. Cuando son de considerable tamaño pueden producir clínica. El síntoma más frecuente es la rigidez progresiva del raquis, seguido de: sensación de cuerpo extraño faríngeo, tos no productiva, disfonía, disfagia e incluso disnea que puede obligar a realizar traqueotomía de urgencia. El tratamiento es conservador o quirúrgico, dependiendo de la clínica y edad del paciente.</p>
<b>Palabras clave</b>	osteofito, odinofagia, columna cervical

**Conflicto de intereses:** Los autores declaran no tener conflicto de intereses

<b>Título</b>	<b>Agenesia de lóbulo tiroidea derecho en paciente con carcinoma papilar de tiroides.</b>
<i>Autores</i>	<i>Tavárez Rodríguez, JJ. Santos Pérez, J. Mena Domínguez, EA. Bauer, Hernández de los Santos, ML, Morais Pérez, D.</i>
Centro de trabajo	Servicio ORL-PCF Hospital Clínico Universitario de Valladolid.
e-mail	jtavarez@yahoo.es

<b>Resumen</b>	<p><b>Introducción:</b> La hemiagenesia de un lóbulo tiroideo es una anomalía congénita infrecuente. La incidencia de esta es aproximadamente de 1c/1900 casos, aunque es difícil de precisar, por ser una anomalía asintomática y pasar desapercibida en la mayoría de los casos<sup>1</sup>.</p> <p><b>Material y método:</b> Presentamos el caso de una mujer de 42 años, con antecedentes de Ca. de mama con metástasis cervicales tratado con mastectomía, más quimio-radioterapia. Miomectomía uterina. Que presenta nódulo tiroideo izquierdo de aproximadamente 3 cm, con PAAF de citología compatible Ca papilar.</p> <p><b>TAC:</b> lesiones hipodensas en LTI de aproximadamente 3 cm.</p> <p><b>Resultados:</b> Agenesia de lóbulo tiroideo derecho. Ca papilar de hemitiroides izquierdo de 3.5 cm, con patrón folicular, pobremente diferenciado, que invade capsula tiroidea, y tejido fibroadiposo peritiroideo. Estadio pT4, pN0, pMx de la TNM.</p> <p><b>Discusión:</b> La hemiagenesia de un lóbulo tiroideo es infrecuente; afectando más frecuentemente el lóbulo tiroideo izquierdo. La causa de esta es desconocida, en algunos casos se ha asociado a mutaciones en dos genes que regulan la diferenciación folicular como son TTF-2 (factor de transcripción tiroideo), y PAX-8 (Paired Homeo- Box-8)<sup>2</sup>.</p> <p>Nuestro caso corresponde a una agenesia de LTD, la cual es la menos frecuente, en una paciente con un Ca papilar en estadio T4 NxMx, que en el seguimiento con I131 presenta una captación intensa laterocervical izquierda compatible con probable metástasis ganglionar de Ca papilar. La paciente se encuentra asintomática, con niveles de tiroglobulina dentro de la normalidad.</p>
<b>Palabras clave</b>	Hemiagenesia, Ca. papilar, Lóbulo tiroideo.

**Conflicto de intereses:** Los autores declaran no tener conflicto de intereses



<b>Título</b>	<b>Localización infrecuente en base de lengua del linfoma no hodking</b>
<i>Autores</i>	<i>Zegarra Molina Olga M.; Lara Sánchez Hugo; Álvarez Otero Rafael; Vallejo Valdezate Luis A.; Madrigal Revuelta Marina; Herrero Calvo David; Gil-Carcedo García Luis M.</i>
Centro de trabajo e-mail	Servicio de ORL.Hospital Universitario del Río Hortega. Valladolid machezegarra@hotmail.com

<b>Resumen</b>	<p><b>INTRODUCCIÓN</b> El linfoma no Hodgkin (LNH) es una proliferación monoclonal maligna de células linfáticas, que afecta principalmente los ganglios linfáticos (nodal). En un 20-30% la enfermedad tiene un inicio extranodal, siendo excepcional su localización en la amígdala lingual.</p> <p><b>CASO CLÍNICO</b> Presentamos el caso de un paciente varón de 46 años sin antecedentes de interés, que presenta disestesias faringolaringeas, disfonía ocasional y disnea leve en decúbito supino. Nasofibroscoopia: Se aprecian dos tumoraciones redondeadas que asientan en la base de lengua, ocupando la vallécula y desplazando la epiglotis posteriormente. RM: Tumoración basilingual de 4 cms de eje máximo que capta contraste. Ante estos hallazgos se realiza biopsia de una las lesiones. Resultado anatomopatológico: Linfoma folicular de células B centrocítico. El paciente es derivado a oncología para recibir tratamiento definitivo.</p> <p><b>DISCUSIÓN/CONCLUSIÓN</b> El anillo de Waldeyer comprende el tejido linfoide de nasofaringe, amígdalas palatinas, amígdala lingual y pared posterior de orofaringe, constituyendo un entramado linfático a la entrada del tracto aerodigestivo. La localización más frecuente del LNH es la amígdala palatina (70%), seguido por la nasofaringe, siendo la base de lengua una localización infrecuente. Dado el tamaño y localización de la lesión puede cursar sin o escasa sintomatología por lo que el diagnóstico suele ser difícil. El diagnóstico de certeza es anatomopatológico. Aunque el tratamiento no es quirúrgico, la función del otorrinolaringólogo es crucial para realizar el diagnóstico, biopsia del tumor y finalmente remitir el caso a Oncología quienes darán el tratamiento definitivo.</p>
<b>Palabras clave</b>	Linfoma no Hodgkin, amígdala lingual.

**Conflicto de intereses:** Los autores declaran no tener conflicto de intereses



<b>Título</b>	<b>Quiste dermoide de suelo de boca. A propósito de un caso de síndrome de apnea durante el sueño</b>
<i>Autores</i>	<i>Calle Cabanillas I; Ibáñez Muñoz C; Pérez Sáez J; Navazo Eguía AI; Clemente García A; Sánchez Hernández JM.</i>
Centro de trabajo e-mail	Servicio ORL. Hospital Universitario de Burgos. crisibi82@hotmail.com

<b>Resumen</b>	<p><b>INTRODUCCIÓN:</b> Los quistes dermoides son malformaciones del desarrollo embrionario que raramente se observan en el suelo de boca. Ocurren más frecuentemente durante la segunda y tercera década de la vida.</p> <p><b>CASO CLÍNICO:</b> Varón de 5 años de edad con infecciones recurrentes respiratorias, ronquidos y pausas de apnea, somnolencia diurna. Voz gangosa y respiración bucal. A la exploración presenta hipertrofia amigdalar grado III y una tumoración sublingual redondeada de 4 cm de diámetro, que protuye en suelo de boca. La polisomnografía tiene un índice de eventos respiratorios de 18,3/hora, con saturación media de 94%. La ecografía muestra lesión heterogénea, quística, con múltiples estructuras redondeadas y ecogénicas en el interior. Se realiza amigdalectomía y enucleación de la tumoración sublingual por vía intraoral. El diagnóstico histopatológico es de quiste dermoide. Normalización de polisomnografía tras cirugía.</p> <p><b>DISCUSIÓN:</b> Los quistes dermoides son lesiones raras en el área oral y maxilofacial. En la cavidad oral representan sólo el 0,01% de todos los quistes, y el 1,6% de todos los quistes dermoides. Algunos autores encuentran mayor incidencia en sexo masculino. Según su localización se divide en sublingual (entre músculo genihioideo y milohioideo) y genihioideo (entre músculo milohioideo y cutáneo). Según esta clasificación el presente caso corresponde a un quiste sublingual. El tratamiento de elección es quirúrgico con enucleación completa. El pronóstico es muy bueno y la malignización es muy rara.</p>
<b>Palabras clave</b>	Quiste, dermoide, boca

<b>Título</b>	<b>Parálisis facial con ausencia de secreción lagrimal.</b>
<i>Autores</i>	<i>Lucía Ibares frías, Teresa Collazo Lorduy, Adoración Alonso Santamaría, Elena Sánchez Terradillos, Amelia Robles Sánchez, Pablo Santos Gorjón.</i>
Centro de trabajo	Hospital Nuestra Señora de Sonsoles. ( Servicios de ORL y oftalmología)
e-mail	luciaibares

<b>Resumen</b>	<p>Título: Parálisis facial con ausencia de secreción lagrimal.</p> <p>Introducción: La parálisis facial, provocada por afectación del VII par facial se caracteriza por afectación de la musculatura facial. En niños constituye una patología poco frecuente.</p> <p>El abordaje oftalmológico tiene como principal objetivo el mantenimiento de la humedad de la superficie corneal.</p> <p>Material y métodos: paciente de 4 años que sufre un traumatismo craneoencefálico ( fractura de ambas escamas temporales, peñascos y hueso temporal izquierdo con neumocéfalo en la convexidad temporal bilateral y base de cráneo). Tras tres días de ingreso en UVI muestra ausencia de lágrima en ojo izquierdo acompañada de parálisis facial izquierda.</p> <p>Después de 6 meses es valorado por oftalmología describiendo:  AV OD: 1; OI: 0,1. Leve ptosis palpebral superior e inferior izquierda. Disminución del surco nasogeniano izquierdo y desviación leve de la comisura bucal a la derecha sin lagofthalmos.  Test de Schirmer 0.</p> <p>Biomicroscopia de segmento anterior: queratitis punteada superficial intensa.</p> <p>Resto de la exploración sin alteraciones.</p> <p>Ante la ausencia de mejoría con preparados comerciales, se pauta suero autólogo y un preparado de plasma rico en factores de crecimiento.</p> <p>Tras un mes de tratamiento mejoran los síntomas y los signos clínicos.</p> <p>Discusión: Se trata de un paciente de 4 años con antecedentes de parálisis facial y ausencia de secreción lagrimal, lo que nos hace plantearnos un diagnóstico diferencial. La etiología secundaria a traumatismo nos hace revisar la inervación del aparato lagrimal aferente ( V par) y eferente ( simpática y parasimpática). Debido a la no mejoría con tratamiento estándar, nos planteamos nuevos tratamientos para la mejoría de la superficie ocular.</p> <p>Conclusión: El abordaje de la parálisis facial deberá ser multidisciplinar e individualizado tanto en el diagnóstico como en el tratamiento.</p>
<b>Palabras clave</b>	Parálisis facial, queratitis, secreción lagrimal.

**Conflicto de intereses:** Los autores declaran no tener conflicto de intereses

<b>Título</b>	<b>Neuropatía óptica isquémica anterior tras ligadura de arteria carótida interna</b>
<i>Autores</i>	<i>Pablo Santos Gorjón, Juan Luis Sánchez Jara, Gonzalo Martín Hernández, Teresa Collazo Lorduy, Elena Sánchez Terradillos, Amelia Robles Sánchez.</i>
Centro de trabajo	Hospital Nuestra Señora de Sonsoles (Ávila)
e-mail	pabmaransantos@hotmail.com

<b>Resumen</b>	<p><b>INTRODUCCIÓN</b> La neuropatía óptica constituye una devastadora entidad que en muchos casos afecta de manera permanente con la visión de los pacientes. Se divide en dos grandes grupos de acuerdo con el sitio donde ocurre (anterior NOIA o posterior NOIP) y un tanto así por la relación con su causa (arterítica o no arterítica). La neuropatía óptica isquémica se relaciona con un gran número de factores de riesgo como la hipertensión arterial, cardiopatía isquémica, apnea del sueño. Su tratamiento se enmarca de una manera individualizada y el ánimo de cubrir todas las posibles causas haciendo principal énfasis en la terapia antioxidante.</p> <p><b>CASO CLÍNICO</b> Presentamos un caso clínico de una paciente con una tumoración orofaríngea T4a N2c M0 sometida a pelviglosectomía total ampliada a laringe, tratada con radioterapia posteriormente a dosis curativas y en el rescate quirúrgico a los meses de la primera cirugía por recidiva agresiva sufrió esta secuela tras extirpar la tumoración que infiltraba la carótida interna y la necesidad de ligarla durante la cirugía. En el examen oftalmológico realizado, fondo de ojo, angiofluoresceingrafía, campimetría y potenciales evocados visuales se diagnosticó una neuropatía óptica isquémica anterior, que evolucionó desfavorablemente.</p> <p><b>DISCUSIÓN</b> La incidencia de esta entidad es variable según las series publicadas pero no aparece recogida como una complicación en ninguna publicación tras la realización de un vaciamiento radical.</p>
<b>Palabras clave</b>	Palabras clave: Neuropatía óptica isquémica; Pérdida visual postoperatoria; Cirugía carotídea.

**Conflicto de intereses:** Los autores declaran no tener conflicto de intereses

<b>Título</b>	<b>Efectos secundarios de la morcilla de burgos</b>
<i>Autores</i>	<i>Calle Cabanillas MI; Pérez Sáez J; Ibáñez Muñoz C; Clemente García A; Navazo Eguía AI; Sánchez Hernández JM.</i>
Centro de trabajo	HOSPITAL UNIVERSITARIO DE BURGOS
e-mail	yaextoyaqui@hotmail.com

<b>Resumen</b>	<p><b>INTRODUCCIÓN</b></p> <p>Las quemaduras por ingestión de alimentos calientes son potencialmente graves y pueden provocar obstrucción aguda de la vía respiratoria inmediatamente o en las horas que siguen al accidente, exigiendo una intubación y/o una traqueotomía de urgencia.</p> <p><b>CASO CLÍNICO</b></p> <p>Varón de 79 años que acude al servicio de urgencias presentando disnea importante y odinofagia. Refiere el antecedente, 3 horas antes, de atragantamiento con morcilla muy caliente.</p> <p>El paciente se encuentra sudoroso, disneico con estridor inspiratorio y tiraje supraesternal. En la fibroendoscopia se observa edema importante de epiglotis, pliegues ariepiglóticos y aritenoides que impiden visualizar glotis y senos piriformes, sin evidencia de cuerpo extraño.</p> <p>Se instaura tratamiento con Actocortina IV sin mejoría evidente por lo que se realiza traqueotomía bajo anestesia local. Posteriormente se instaura tratamiento con corticoides IV. Evoluciona favorablemente y es decanulado 15 días después.</p> <p><b>DISCUSIÓN</b></p> <p>Las quemaduras faringo-laríngeas pueden ser cáusticas o térmicas. El pronóstico es diferente, en el primer caso son lesiones evolutivas que plantean problemas de urgencia y tardíos, por el riesgo de estenosis; mientras que las segundas son transitorias y en general sólo requieren tratamiento urgente.</p> <p>Las quemaduras se localizan generalmente en epilaringe e hipofaringe, siendo excepcionales en plano glótico y árbol traqueobronquial por los reflejos de protección durante la deglución.</p> <p>Estas quemaduras pueden ocasionar obstrucción aguda de la vía respiratoria inmediata o en las horas posteriores al accidente a medida que aumenta el edema, exigiendo una intubación y/o una traqueotomía de urgencia como en el caso presentado.</p>
<b>Palabras clave</b>	

**Conflicto de intereses:** Los autores declaran no tener conflicto de intereses

<b>Título</b>	<b>Tetanos en el diagnostico diferencial de disfagia y trismus</b>
<i>Autores</i>	<i>Marta Alonso Mesonero, Bernardo de Riva García, Rosa Sancho Calvo, M<sup>a</sup> Carmen Pérez Molina-Ramírez, Emilio García Martín</i>
Centro de trabajo	Hospital General de Segovia
e-mail	malonsomes@gmail.com

<b>Resumen</b>	<p><b>INTRODUCCION</b> El tétanos es una enfermedad transmisible, no contagiosa, toxico-infecciosa que afecta al hombre y a los animales. Infrecuente en nuestro medio gracias a la vacunación, puede ser mortal, sobre todo en edades extremas. Se caracteriza por espasmos musculares intensos y rigidez generalizada, secundarios al efecto de la tetanospasmina, potente neurotoxina, elaborada por el Clostridium Tetani.</p> <p><b>MATERIAL Y MÉTODOS</b> Varón de 86 años con disfagia y trismus de 4 días de evolución. Refiere herida inciso-contusa frontal derecha 15 días antes. Presenta trismus importante que dificulta exploración de cavidad oral y faringe con intenso dolor a la movilización lingual. TAC de cráneo y cuello normal. El cuadro progresa, asociando borramiento de surcos frontales derechos e incapacidad para la apertura ocular. Con la sospecha de tétanos ingresa en UVI, iniciándose tratamiento con inmunoglobulinas, vacuna antitetánica, antibioterapia y desbridamiento de herida. Posteriormente aparecen espasmos generalizados, precisando intubación orotraqueal.</p> <p><b>RESULTADOS</b> El paciente, tras un largo periodo de estancia en UVI, fue dado de alta con resolución del cuadro.</p> <p><b>DISCUSIÓN</b> El Clostridium tetani es un bacilo gram (+), anaerobio. Se encuentra en forma de esporas, en el suelo, intestino de animales domésticos y ocasionalmente del hombre. Al periodo de incubación de 5 a 15 días, le sigue el de invasión, donde aparece trismus (48h), y posteriormente crisis generalizadas de espasmos.</p> <p><b>CONCLUSION</b> Dada la rareza de dicha entidad en nuestro medio, es fácil olvidar su inclusión en el diagnóstico diferencial del trismus, importante, dada la gravedad de la enfermedad y su rápida evolución.</p>
<b>Palabras clave</b>	tétanos, clostridium tetani, trismus

**Conflicto de intereses:** Los autores declaran no tener conflicto de intereses

<b>Título</b>	<b>Linfangiomas quísticos cervicales. Escleroterapia con ok-432 (picibanil)</b>
<i>Autores</i>	<i>Sancho Calvo, Rosa M<sup>a</sup>; Alonso Mesonero, Marta; De Riva García, Bernardo; Perez Molina-Ramírez, M<sup>a</sup> Carmen; García Martín, Emilio.</i>
Centro de trabajo e-mail	Hospital General de Segovia. rsancho61@hotmail.com

<b>Resumen</b>	<p>Los linfangiomas son malformaciones del sistema linfático, que se manifiestan como una masa benigna, de crecimiento lento y consistencia blanda. Su localización más frecuente es la región cervical.</p> <p>Es una patología principalmente pediátrica (hasta un 90% de los casos se diagnostican antes de los 2 años de edad y hasta el 60% en el período prenatal-nacimiento).</p> <p>La exéresis quirúrgica ha sido el tratamiento más ampliamente aceptado. Planteamos la escleroterapia con OK-432 como primer escalón terapéutico en el abordaje de esta patología, pues la cirugía es con frecuencia compleja, sin conseguir siempre la exéresis completa del tumor y con mayor posibilidad de complicaciones, sin olvidar las cicatrices.</p> <p>Existen pocas referencias de esta terapia en adultos. Nosotros presentamos tres casos de linfangioma quístico cervical tratados mediante esta técnica: en un niño de 8 años, en un joven de 20 y en una mujer de 84 años.</p>
<b>Palabras clave</b>	Linfangioma cervical. Picibanil.

**Conflicto de intereses:** Los autores declaran no tener conflicto de intereses

<b>Título</b>	<b>Fibrohistiocitoma maligno de laringe</b>
<i>Autores</i>	<i>Marta Alonso Mesonero, Rosa Sancho Calvo, Bernardo de Riva García, M<sup>a</sup> Carmen Pérez Molina-Rámirez, Emilio García Martín</i>
Centro de trabajo	Hospital General de Segovia
e-mail	malonsomes@gmail.com

<b>Resumen</b>	<p><b>INTRODUCCION</b> El fibrohistiocitoma maligno es un tumor de origen mesenquimal de histogénesis incierta. Constituye el sarcoma de partes blandas más frecuente, localizándose fundamentalmente en extremidades, abdomen y retroperitoneo. En cabeza y cuello se localizan el 3-10% y de éstos, únicamente el 10-15% en laringe, con menos de 50 casos recogidos en la bibliografía. El diagnóstico histológico es complicado y ha de realizarse fundamentalmente con el carcinoma sarcomatoide, de características histológicas similares.</p> <p><b>CASO CLINICO</b> Varón de 86 años de edad, con cuadro de disfonía y disnea de rápida evolución. A la exploración se observa formación polipoide pediculada en cuerda vocal derecha móvil, que ocupa la totalidad de la luz glótica. Precisa traqueotomía urgente y exéresis de la lesión. Tras el resultado histológico de fibrohistiocitoma maligno se realiza cordectomía derecha LASER sin complicaciones.</p> <p><b>RESULTADOS</b> El paciente permanece asintomático tras 8 meses de seguimiento.</p> <p><b>DISCUSION</b> El fibrohistiocitoma maligno de laringe es una entidad rara. Es más frecuente en hombres y localización glótica. Muestra gran tendencia invasiva local y a distancia, siendo frecuentes las metástasis a nivel de pulmón, ganglios linfáticos, hígado y hueso. El tratamiento de elección es la resección quirúrgica amplia. No se ha establecido la utilidad de tratamientos oncológicos complementarios. Son factores de mal pronóstico el tamaño elevado, la profundidad, el alto grado histológico, la edad avanzada y el sexo masculino.</p> <p><b>CONCLUSION</b> El fibrohistiocitoma maligno de localización laríngea es un tumor excepcional, de difícil diagnóstico histológico y sin un protocolo terapéutico establecido, dada su escasa frecuencia.</p>
<b>Palabras clave</b>	fibrohistiocitoma, laringe, cordectomía LASER

**Conflicto de intereses:** Los autores declaran no tener conflicto de intereses



<b>Título</b>	<b>Oncocitoma parotídeo asociado a linfoma b de zona marginal</b>
<i>Autores</i>	<i>Elena Sánchez Terradillos, Teresa Collazo Lorduy, Gonzalo Martín Hernández, Pablo Santos Gorjón, Juan Luis Sánchez-Jara Sánchez, María Jesús Velasco García</i>
Centro de trabajo	Hospital Nuestra Señora de Sonsoles
e-mail	anelest@yahoo.es

<b>Resumen</b>	<p><b>Introducción.-</b> Los tumores de glándulas salivares mayores representan el 3% de las neoplasias del organismo. Un 75% se presentan en parótida, siendo benignos 80%. Un linfoma es una enfermedad neoplásica del sistema linfático. El linfoma B de la zona marginal (MZL o linfoma monocitoide) está clasificado como LNH de células B de crecimiento lento, que representan en conjunto &lt; 2% de todos los linfomas.</p> <p><b>Material y métodos.-</b> Varón de 58 años sin patologías previas, hermano fallecido por LNH. Acude por edema hemifacial derecho autolimitado ocasional de años de evolución, con dolor, trismus y febrícula. Tumoración en lóbulo profundo parotídeo derecho, y adenopatías retrorocales izquierdas. Exéresis de ambas, con resultados de Oncocitoma y Linfoma B de la zona marginal. Se realiza biopsia de MO, sugerente de infiltración LNH.</p> <p><b>Discusión.-</b> El oncocitoma es un tumor epitelial adenoma monomorfo oxífilo, benigno. Representa &lt; 1% de todos los tumores de glándulas salivares. El linfoma tipo B de la zona marginal supone &lt; 1% de los LNH. El caso descrito -ganglios linfáticos- constituye un 10% de los MZL. La infiltración de MO se estaba como IV-a. El diagnóstico se realiza según biopsia, generalmente en estadios avanzados.</p> <p><b>Conclusiones.-</b> Se recomienda tratamiento quirúrgico de los tumores benignos parotídeos. La supervivencia a 5 años del MZL es del 55-79%. No hay consenso terapéutico. El riesgo de recidiva es elevado en torno a los 47 meses, por lo que requieren seguimiento a largo plazo. La asociación linfoma B + oncocitoma de este caso se considera un hallazgo casual.</p>
<b>Palabras clave</b>	Oncocitoma, linfoma marginal de células B

**Conflicto de intereses:** Los autores declaran no tener conflicto de intereses



<b>Título</b>	<b>Aplasia de Conductos Semicirculares en el Síndrome de Charge</b>
<i>Autores</i>	<i>Acle Cervera L, Cortizo Vázquez E., Sanchis Pico C., Vergara Pastrana S., Mazón Gutiérrez A.</i>
Centro de trabajo	Hospital Marqués de Vladecilla. Santander
e-mail	leticia_acle@hotmail.com

<b>Resumen</b>	<p><b>INTRODUCCIÓN:</b> El Síndrome de Charge está dentro de las llamadas enfermedades raras, con una incidencia de 1/10-12.000 nacimientos. Las alteraciones congénitas que lo forman son: Coloboma ( C), Cardiopatías (H), Atresia de coanas (A), Retraso de crecimiento y psicomotor (R ), Hipoplasia Gonadal (H) y malformaciones auriculares y/o sordera (E). El diagnóstico es principalmente clínico por la presencia de dos criterios mayores o uno mayor y uno menor. Hasta en un 60% de los casos se debe a mutaciones en el gen CHD7.<b>CASO CLÍNICO:</b> Presentamos el caso de un paciente valorado en nuestro servicio dentro del Programa de Detección Precoz de Hipoacusia. Al nacimiento presentaba hipogonadismo hipogonadotrófico e hipotonía generalizada. El parto fue sin incidencias y no presentaba historia familiar de hipoacusia. Se remitió a la Unidad de Hipoacusia por presentar factores de riesgo como malformaciones craneofaciales. Los PEATC presentaban potenciales desestructurados en 90-100dB. Los PEATee mostraban respuestas a 85dB en 500-1000Hz. El TAC Craneal desveló la ausencia bilateral de conductos semicirculares, vestíbulos displásicos, presencia de cócleas y ausencia de malformaciones de oído medio. En la RMN se evidenciaron dos únicos nervios en CAI, ausencia de conductos semicirculares, vestíbulo displásico y presencia de cóclea. Fue valorada por S. Oftalmología debido al hallazgo de una saculación en el polo posterior del globo ocular izquierdo tanto en el TAC como en la RM que resultó ser un coloboma posterior. El S. de Cardiología no evidenció patología. La paciente consigue un buen desarrollo con la ayuda de Logopedia y audioprótesis bilateral.</p> <p><b>CONCLUSIÓN:</b> La sospecha del síndrome es importante en todo niño con alguna de las características clínicas más específicas, como la atresia de coanas, las colobomas, las anomalías auriculares o la hipoacusia. Una vez confirmado clínicamente o genéticamente, se requiere una evaluación completa para determinar otras malformaciones no detectadas clínicamente. La afectación auditiva se encuentra hasta un 89% y puede afectar a todos los niveles del oído. La aplasia de conductos semicirculares bilateral es una de sus variadas presentaciones.</p>
<b>Palabras clave</b>	Síndrome de Charge, Aplasia Conductos Semicirculares

**Conflicto de intereses:** Los autores declaran no tener conflicto de intereses

<b>Título</b>	<b>Carcinoma adenoescamoso supraglótico</b>
<i>Autores</i>	<i>Elena Sánchez Terradillos, Pablo Santos Gorjón, Teresa Collazo Lorduy, María Jesús Velasco García, Juan Luis Sánchez-Jara Sánchez, Gonzalo Martín Hernández</i>
Centro de trabajo	Hospital Nuestra Señora de Sonsoles
e-mail	anelest@yahoo.es

<b>Resumen</b>	<p><b>Introducción.-</b> En la región de cabeza y cuello podemos encontrar diversos tipos tumorales, aunque la gran mayoría de los que afectan a mucosa laríngea o cavidad oral son los carcinomas epidermoides.</p> <p><b>Material y métodos.-</b> Varón de 71 años no fumador que acude a consulta ORL por odinofagia, sensación de cuerpo extraño hipofaríngeo y disfonía fluctuante. En exploración se objetiva la presencia de una lesión supraglótica de bordes bien definidos, aproximadamente 2cm de diámetro, ocupando borde libre de epiglotis derecha y ocultando parcialmente espacio glótico. CVs aspecto y movilidad normal. Se toma biopsia de la lesión con traqueotomía de seguridad, siendo compatible con carcinoma infiltrante con componente epidermoide no queratinizante. Se realiza faringotomía y extirpación de la lesión junto a VFG bilateral. El diagnóstico definitivo es de carcinoma adenoescamoso, 2,5cm de eje máximo, PT2PN0PMx</p> <p><b>Discusión.-</b> El carcinoma adenoescamoso de cabeza y cuello es un tumor raro, con menos de 100 casos registrados en la literatura mundial. Se trata de una variante agresiva del carcinoma escamoso. Los casos relacionados con HPV tienen mejor pronóstico.</p> <p><b>Conclusiones.-</b> El pronóstico de supervivencia de esta neoplasia maligna agresiva es pobre, con una media de 2 a 3 años libres de enfermedad, con facilidad para recurrencia local, metástasis cervicales tempranas y diseminación a distancia. Es fundamental el tratamiento quirúrgico radical tan pronto como sea posible</p>
<b>Palabras clave</b>	adenoescamoso, cabeza y cuello

**Conflicto de intereses:** Los autores declaran no tener conflicto de intereses

<b>Título</b>	<b>Diagnóstico de tumor ginecológico en consulta orl</b>
<i>Autores</i>	<i>Elena Sánchez Terradillos, Juan Luis Sánchez-Jara Sánchez, Teresa Collazo Lorduy, Pablo Santos Gorjón, María Jesús Velasco García, Gonzalo Martín Hernández</i>
Centro de trabajo	Hospital Nuestra Señora de Sonsoles
e-mail	anelest@yahoo.es

<b>Resumen</b>	<p><b>Introducción.-</b> El cáncer de endometrio es la neoplasia ginecológica más frecuente. El diagnóstico suele realizarse en fases precoces ya que su manifestación clínica es sangrado uterino anómalo. El diagnóstico del cáncer ovárico suele ser más tardío, existiendo gran heterogeneidad.</p> <p><b>Material y métodos.-</b> Mujer, 84 años, acude a consulta ORL por otalgia izquierda con odinofagia discreta de aproximadamente un mes de evolución. A exploración se objetiva únicamente leve asimetría de pared faríngea posterior. Se solicita estudio de imagen, donde aparece tumoración en espacio parafaríngeo y masticador izquierdos, así como adenopatías en áreas Ila y IIB con imposibilidad de acceso a PAAF. Se realiza BAG transoral, con resultado de carcinoma pobremente diferenciado, cuyas características histológicas orientan hacia carcinoma seroso ovárico o endometrial.</p> <p><b>Discusión.-</b> La diseminación locorregional de los tumores tanto de endometrio como de ovario, es hacia piel abdominal, peritoneo, vejiga y recto, dando lugar a adenopatías retroperitoneales y pelvianas. En cuanto a las diseminaciones a distancia, se describen en mediastino, fosa supraclavicular en incluso cerebrales en los casos de ca. Ovárico, y un poco más bajas (pulmón, hígado, hueso) cuando se trata de endometrio. En el estudio de extensión de la paciente se descarta afectación metastásica peritoneal, con aumento de tamaño de región anexial izquierda. Se decide tratamiento Oncológico, que sigue actualmente, con pauta de paclitaxel + carboplatino.</p> <p><b>Conclusiones.-</b> El territorio cervical es una localización infrecuente de metástasis ganglionares ginecológicas, y más aún como única sintomatología, pero no debemos descartar la necesidad de realizar un amplio diagnóstico diferencial.</p>
<b>Palabras clave</b>	tumor ovárico, cervical, odinofagia

**Conflicto de intereses:** Los autores declaran no tener conflicto de intereses

<b>Título</b>	<b>Parálisis de bell: ¿buen pronóstico?</b>
<i>Autores</i>	<i>a,*Alicia Fabiana Salvatierra, bMarco Antonio Budiño-Sánchez, bAna Cristina Antoli-Arroyo, cMaría del Mar Velasco-Casado, cMagdalena De Miguel-Gil.</i>
Centro de trabajo	aResidente Medicina Familiar y Comunitaria, Complejo Asistencial de Ávila, España.  bServicio de Medicina Interna, Complejo Asistencial de Ávila, Ávila, España.  cServicio de Radiología, Complejo Asistencial de Ávila, Ávila, España.
e-mail	<a href="mailto:aliciafabianasalvatierra@gmail.com">aliciafabianasalvatierra@gmail.com</a>

<b>Resumen</b>	<p>Introducción: El Pronóstico de la Parálisis de Bell es favorable en un 94% con lesión incompleta y un 60% en lesión clínicamente completa. Las secuelas dependerán del grado de lesión y del tratamiento temprano.</p> <p>Descripción del caso: Presentamos el caso de un paciente varón de 31 años, sin antecedentes de interés. Acude a urgencias por cuadro de unas horas de evolución con Parálisis Facial Izquierda, refiriendo hace 20 días episodio catarral de origen viral. Con el diagnóstico de Parálisis de Bell Izquierda, se pauta tratamiento ambulatorio con corticoides. A los 5 días, evoluciona a Parálisis Facial Periférica Bilateral. Se realiza Punción Lumbar (PL), que impresiona meningitis de líquido Claro. Al 6º día presenta disestesias faciales, hiporeflexia bilateral en miembros inferiores. Se amplía estudio con RM Cerebral- Espinal con contraste que informa de engrosamiento realce de múltiples pares craneales bilaterales, captación- engrosamiento de raíces en cono medular y cola de caballo. Ante estos hallazgos, se sospecha Síndrome de Guillain-Barré atípico. El día 16, presenta exacerbación del cuadro, se repite PL, observándose linfocitos de aspecto anaplásico por lo que se solicita citometría de flujo, que se informa como Linfoma de Burkitt. Se inicia tratamiento con remisión del cuadro a los 7 meses. Sin embargo, al poco tiempo presenta reactivación tumoral y exitus vitalis.</p> <p>Conclusión: Se trata de un caso que inicia con Parálisis de Bell, grado IV, como primera manifestación clínica que evoluciona a Bilateral (sólo 1%), resultando inaplicable la escala de House-Brackmann. Siendo posibles etiologías la neuroborreliosis, Síndrome de Guillain Barré, Neurosarcoidosis. Dada la evolución tórpida del caso y habiendo descartado múltiples patologías, se concluye en un Linfoma Burkitt con Parálisis Facial Bilateral y polirradiculopatía.</p>
<b>Palabras clave</b>	Parálisis de Bell Bilateral; Linfoma de Burkitt.

**Conflicto de intereses:** Los autores declaran no tener conflicto de intereses

<b>Título</b>	<b>Protocolo de monitorización hospitalaria De la ototoxicidad</b>
<i>Autores</i>	<i>Juan José Tavárez-Rodríguez, José Ignacio Benito-Orejas, M<sup>a</sup> de Lourdes Hernández-De los Santos, Beatriz Ramírez-Cano, Eduardo Mena-Domínguez, Darío Morais-Pérez.</i>
Centro de trabajo e-mail	Servicio ORL-PCF Hospital Clínico Universitario de Valladolid. jibenito@ono.com

<b>Resumen</b>	<p><b>Introducción:</b> La instauración de la hipoacusia producida por medicamentos ototóxicos pasa desapercibida hasta alcanzar niveles discapacitantes, justificando los procedimientos de control que pretenden un doble objetivo: identificación precoz de la pérdida de audición e intervención temprana. Siendo el cisplatino uno de los fármacos más ototóxicos, nos proponemos monitorizar su efecto cócleo y vestibulotóxico en quienes reciban este tratamiento en nuestro hospital.</p> <p><b>Materia y métodos:</b> Monitorizar la ototoxicidad significa recoger seriamente los umbrales auditivos. El objetivo consiste en identificar en una visita si la audición ha empeorado en algún oído. La comparación test-retest permite detectar el cambio e indicar si es o no significativo en relación a unos criterios. Así mismo, evaluaremos la aparición de daño vestibular. Como procedimientos de monitorización auditiva utilizaremos la audiometría de alta frecuencia y las otoemisiones acústicas.</p> <p><b>Discusión:</b> La incidencia de ototoxicidad por cisplatino es desconocida en nuestro medio, siendo la estimación publicada de un 50% de pacientes afectados. La relación con los diferentes parámetros de administración del fármaco, son muy variables. Pero además, al iniciarse el daño auditivo en las frecuencias agudas, la hipoacusia pasa desapercibida. Predecir qué pacientes experimentarán ototoxicidad no es posible sin evaluar directamente la función auditiva.</p>
<b>Palabras clave</b>	Monitorización de la ototoxicidad, ototoxicidad, cisplatino, productos de distorsión.

**Conflicto de intereses:** Los autores declaran no tener conflicto de intereses

<b>Título</b>	<b>SIADH: complicación letal tras cirugía cervical infantil. Aspectos que se podrían mejorar.</b>
<i>Autores</i>	<i>P. Crespo Escudero, D. Terán, J.C. Sicles, W. Salcedo de la Cruz P. Diaz de Cerio, J.A. Preciado López.</i>
Centro de trabajo	Hospital San Pedro de Logroño
e-mail	Pablocrespoescudero@gmail.com

<b>Resumen</b>	<p>El síndrome de secreción inadecuada de hormona antidiurética se da en postoperatorios de numerosas cirugías, pero la que peores consecuencias lleva consigo es la cirugía ORL infantil.</p> <p>La cirugía otorrinolaringológica infantil es una de las más frecuentes dentro de nuestro campo, ya que abarca desde simples adenoidectomías hasta cirugía cervical o de base de cráneo avanzada; no obstante, desde la más sencilla hasta la más complicada, pueden llevar implícito un alto riesgo postquirúrgico no muchas veces controlado: las alteraciones iónicas.</p> <p>Existen numerosos factores que pueden originar una secreción inadecuada de ADH (dolor, aporte excesivo de líquidos, sangrado excesivo, vómitos...), y otros muchos que muchas veces pasamos por alto o no llegamos a controlar del todo; Éstos influyen en el perioperatorio de estos pacientes, desde la primera consulta preoperatoria hasta que el paciente es dado de alta.</p> <p>En este texto se presentan dos casos muy similares (cirugía de amigdaloadenoidectomía) con distinta evolución.</p> <p>El objetivo de esta comunicación es el recalcar determinados aspectos criticables y a su vez subsidiarios de poder ser revisados, para poder evitar problemas en pacientes operados de cirugía cervical.</p>
<b>Palabras clave</b>	SIADH, MUERTE, INFANTIL.

**Conflicto de intereses:** Los autores declaran no tener conflicto de intereses



<b>Título</b>	<b>Síndrome del seno silente y neumocelo, dos consecuencias opuestas de la hipoventilación crónica del seno maxilar</b>
<i>Autores</i>	<i>Eduardo Antonio Mena-Domínguez, Jaime Santos-Pérez, Luis Miguel Torres-Morientes, María Consolación Martín-Pascual, Gonzalo Blanco-Mateo*, Darío Morais-Perez</i>
Centro de trabajo	HOSPITAL CLINICO UNIVERSITARIO DE VALLADOLID *HOSPITAL UNIVERSITARIO RIO HORTEGA VALLADOLID
e-mail	eamena@saludcastillayleon.es

<b>Resumen</b>	<p><b>Introducción</b> La hipoventilación crónica del seno maxilar, por obstrucción del meato, puede degenerar en dos patologías opuestas. Hay una gran discrepancia entre neumocelo del seno maxilar con alta presión positiva comparado con el síndrome del seno silente que se necesita de una presión negativa para que ocurra. En realidad, el síndrome del seno silente que se caracteriza por enoftalmo espontáneo asociado a contracción del seno maxilar ipsilateral, puede que explique la fisiopatología opuesta del neumocelo, un mecanismo de válvulas opuesto. El neumocelo es una expansión patológica de un seno paranasal, conteniendo sólo aire que puede desplazar las estructuras cercanas.</p> <p><b>Material y método</b> Presentamos un caso clínico de cada una de estas dos entidades del seno maxilar, tan parecidas pero opuestas a la vez, a causa de obstrucción del meato y produciendo una hipoventilación crónica. Abordando su fisiopatología, presentación, diagnóstico y tratamiento definitivo.</p> <p><b>Discusión y conclusión</b> La plasticidad del seno maxilar lo hace capaz de poder extender o comprimir sus paredes en respuesta a un crecimiento lento de alguna patología interna o externa. El diagnóstico, de estas patologías, usualmente se hace después de ocurrir una deformidad o desplazamiento de estructuras adyacentes al seno maxilar. En ambas patologías la mucosa nasal es normal, sin antecedente de sinusitis o patologías sinusales y el diagnóstico definitivo es radiológico. El tratamiento es la cirugía, de forma curativa. El abordaje endoscópico es el abordaje de elección, realizando una amplia antrostomía que permita buena aireación de los senos y reconstrucciones en los casos que lo precise.</p>
<b>Palabras clave</b>	Neumocelo, Seno silente, Seno maxilar, Cirugía endoscópica

**Conflicto de intereses:** Los autores declaran no tener conflicto de intereses

<b>Título</b>	<b>Seguimiento en atención primaria de tubos de ventilación transtimpánica implantados en varones con Otitis Media con derrame y su relación con la extrusión. Estudio en la provincia de Ávila</b>
<i>Autores</i>	<i>López-Najera, E., López-Najera, A., Parra Caceres J, Martín Hernandez, G.</i>
Centro de trabajo	Centro de Salud Las Navas del Marques. Gerencia AP Avila
e-mail	elopeznajera@hotmail.com

<b>Resumen</b>	<p>La Otitis Media con derrame es la causa más frecuente de indicación de tubos de ventilación transtimpánica (TVT). Los modelos más empleados son tipo T (de silicona) y tipo diábolo (de teflon). Los principales problemas que se presentan tras su inserción son la extrusión precoz y la oclusión de los mismos, estando relacionados con la localización anatómica, las infecciones sobreañadidas, la yatrogenia, el biomaterial y el diseño del tubo. Los objetivos de este estudio son determinar las posibles relaciones entre el tipo de TVT y la frecuencia de oclusión o no, buscar posibles relaciones entre el tipo de TVT y la frecuencia de extrusión precoz o retirada del mismo y el estudio del tiempo medio que existe entre la colocación del TVT y su retirada o extrusión precoz y su dependencia con el tipo de TVT. Para ello hemos contado con una muestra de 85 pacientes de edades comprendidas entre 2,7 y 95,9 años y 95 TVT (50 "T" y 45 "diabolo"). Realizamos un análisis estadístico mediante un estudio descriptivo, el cálculo de la prueba Chi cuadrado y la prueba T de Student. No encontramos diferencias significativas entre la oclusión y la no oclusión de los diferentes tipos de TVT, ni tampoco entre la extrusión y la retirada de los mismos. La extrusión precoz y la oclusión de los TVT son independientes del tipo de TVT utilizado. Encontramos diferencias significativas en el estudio del tiempo, el modelo "T" tarda más en producir fallo, ser retirado, que el modelo "diábolo", la extrusión es independiente del tipo de TVT.</p>
<b>Palabras clave</b>	Tubo de ventilación timpánica, Otitis media serosa, extrusión, oclusión.

**Conflicto de intereses:** Los autores declaran no tener conflicto de intereses





# Revista de la Sociedad Otorrinolaringológica de Castilla y León, Cantabria y La Rioja

ISSN 2171-9381

Revista de Otorrinolaringología y disciplinas relacionadas dirigida a profesionales sanitarios.  
Órgano de difusión de la Sociedad Otorrinolaringológica de Castilla y León, Cantabria y La Rioja  
Periodicidad continuada  
Edita: Sociedad Otorrinolaringológica de Castilla y León, Cantabria y La Rioja  
Correspondencia: [revistaorl@revistaorl.com](mailto:revistaorl@revistaorl.com)  
web: [www.revistaorl.com](http://www.revistaorl.com)