

## Neurología: síndrome de enclaustramiento en *La escafandra y la mariposa (2007)*

### Ficha técnica

**Título original:** *Le scaphandre et le papillon*.

**País:** Francia, EEUU.

**Año:** 2007.

**Director:** Julian Schnabel.

**Música:** Paul Cantelon.

**Fotografía:** Janusz Kaminski.

**Montaje:** Juliette Welfling.

**Guión:** Ronald Harwood sobre la obra homónima de Jean-Dominique Bauby.

**Intérpretes:** Mathieu Amalric, Emmanuelle Seigner, Marie-Josée Croze, Anne Consigny, Patrick Chesnais, Niels Arestrup, Olatz López Garmendia, Jean-Pierre Cassel, Marina Hands, Max von Sydow, Gérard Watkins, Théo Sampaio, Fiorella Campanella, Talina Boyaci y Isaach De Bankolé,...

**Color:** color.

**Duración:** 112 minutos.

**Género:** biografía, drama.

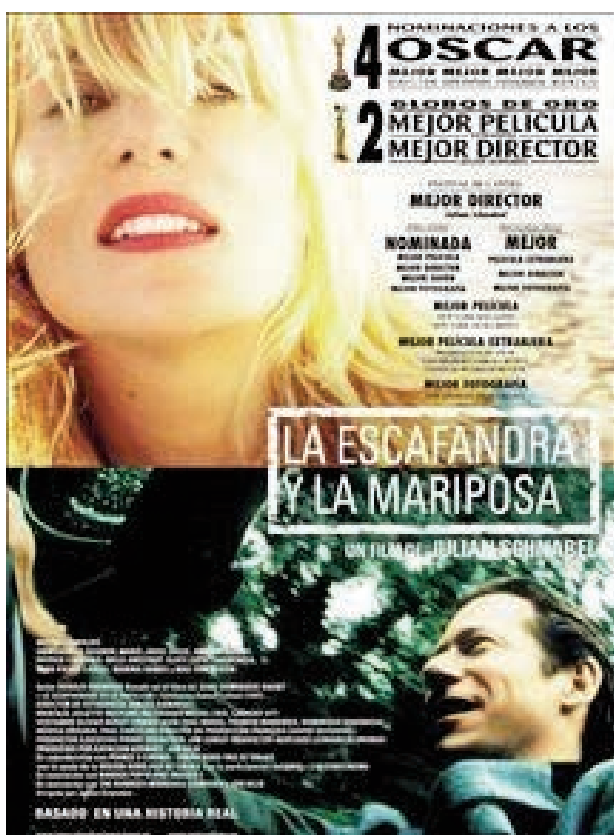**Idioma original:** inglés.

**Productoras:** Pathé Renn Productions, France 3 Cinéma, Kennedy/The Marshall Company, C.R.R.A.V. Nord Pas de Calais, Région Nord-Pas-de-Calais, Canal+, CinéCinéma y Banque Populaire Images 7.

**Sinopsis:** En diciembre de 1995, una grave embolia dejó a Jean-Dominique Bauby, periodista y padre de dos hijos en un coma profundo. Cuando despertó tenía todas las funciones motrices deterioradas. No podía moverse, ni hablar, ni siquiera respirar sin ayuda. Sólo un párpado de ese cuerpo inerte se movía. Este párpado se convirtió en su unión con el mundo, con los demás, con la vida. Pestañea una vez para decir sí, dos veces para decir no. Con su pestañeo elige las letras del alfabeto que su visitante le dicta y así crea palabras, frases, páginas enteras.

**Premios:** Globo de Oro a la Mejor Película Extranjera y Mejor Director (2007). Nominada al Óscar a la Mejor película, Director, Fotografía y Guión (2007). Premio al Mejor Director en el Festival de Cannes (2007).

**Enlaces:** <https://www.spanish.imdb.com/title/tt0401383>



**Acción:** Francia. Años 90 del siglo XX.  
Cartel español.

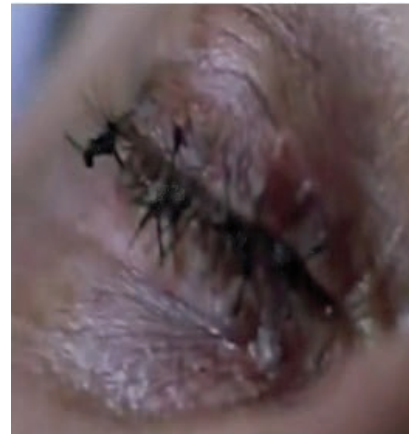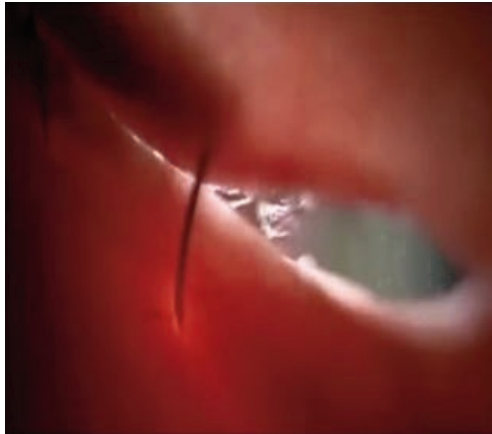[Trailer](#)



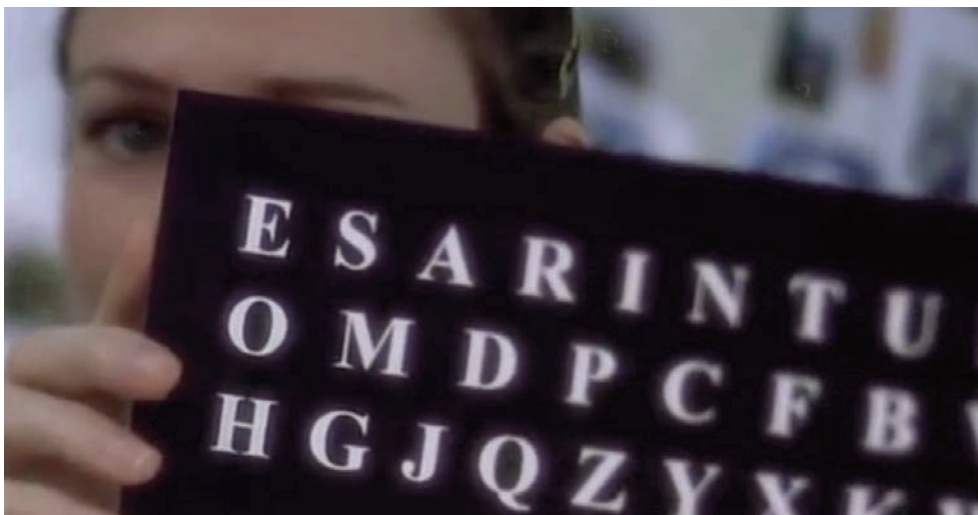
Accidente vascular cerebral (AVC) de inicio abrupto.




Después de 3 semanas de estar en coma, el paciente despierta.



Al parecer la visión estaba conservada así como los movimientos oculares pero no el cierre del párpado del lado derecho, se procede a obturar para evitar laceraciones.



Con la ayuda de los movimientos extra oculares del ojo izquierdo y con un estado de conciencia lúcido se procede a la rehabilitación del habla.



Se observa un aplanamiento de las arrugas frontales de la hemicara derecha, evidente parálisis facial periférica derecha.



Paciente haciendo uso por última vez de la traqueostomía, que era quien sostenía su vida hasta ese momento y finalmente muere.

El síndrome de cautiverio o enclaustramiento (Locked-in Syndrome, LIS) es una enfermedad situada en el marco de los trastornos de la conciencia, no por porque afecte a la conciencia o a las funciones cognitivas, sino porque, se puede ubicar en una gradación de funcionamiento cognitivo y motor. El LIS responde a: quienes lo padecen están “encerrados” en un cuerpo casi totalmente inmóvil. Tiene dos causas principales: un accidente cerebrovascular (ACV) por obstrucción de la arteria basilar con infarto del tronco encefálico que interrumpe los tractos descendentes corticobulbares y corticoespinales, sin daño a los hemisferios; o una enfermedad neurodegenerativa, mayoritariamente la esclerosis lateral amiotrófica (ELA)<sup>1</sup>.

El paciente presenta parálisis de las cuatro extremidades (tetraplejía), incapacidad neurológica del habla articulada (anartria), tiene la total preservación de la conciencia, las capacidades cognitivas, la visión y la audición, las cuales le son suficientes para sobre estimular el sentido de la imaginación la mente sobrepasa lo “real” y logra viajar a lo largo de su vida buscando pasajes que le proporcionen bienestar y tranquilidad, pudiendo así sobrellevar el estado en el que se encuentra<sup>2</sup>.

A lo largo de la película se puede observar los síntomas desde el inicio abrupto de la enfermedad, sus avances y el fin de la vida del paciente, datos que son compatibles con lo expuesto por el doctor Christopher Hawkes en su artículo “locked-in report of seven cases” demostrado en gran magnitud en la imagen de su caso número 2<sup>3</sup>, llevando a concluir que el paciente (como se muestra en la penúltima fotografía) posee una parálisis facial periférica derecha, donde el daño hemorrágico se encuentra en la protuberancia ventral, quien interrumpe el paso, a nivel nuclear de las fibras nerviosas del VII par hacia el rostro produciendo una parálisis de la hemicara derecha, razón por la cual también le tuvieron que cerrar el parpado del ojo del mismo lado.

Por último, cabe resaltar que de existir una parálisis facial central, debería haber algún daño a nivel de una de las cortezas cerebrales (derecha o izquierda). Para ser más exactos, en la zona supranuclear de las fibras nerviosas, las mismas que al momento de decusar y llegar al rostro se unen con las fibras nerviosas de la corteza cerebral contraria quien solo va a lograr mantener la inervación de la parte superior de la cara, más no la parte de la comisura labial (inferior). Por la lesión en el tallo cerebral como ocurre en el caso del síndrome de enclaustramiento solo va a existir una parálisis periférica (en toda la hemicara), la cual se debe evidenciar aún hasta en la muerte del paciente, y en la última fotografía no se evidencia, por el contrario, se observa una parálisis facial central derecha.

## Referencias

1. Vidal F. Hacia una fenomenología del síndrome de cautiverio. *Rev Asoc Esp Neuropsiq.* 2018; 38(133): 45-73.
2. Clavé Arruabarrena E. *La escafandra y la mariposa* (2007): el testimonio de un hombre enclaustrado. *Rev Med Cine [Internet].* 2017; 5(2): 66-73.
3. Hawkes C. "Locked-in" Syndrome: Report of Seven Cases. *Br Med J.* 1974; 4(5941): 379–82.

## Agradecimientos

A nuestros familiares que son nuestro motor y motivo para seguir adelante. A nuestros docentes Hans Contreras-Pulache y Rafael Díaz-Rudas por brindarnos, con ímpetu, sus conocimientos y apoyo, y por haber incluido el visionado de películas como parte del curso de verano de Fisiopatología para estudiantes de medicina en la Universidad Norbert Wiener.

## Virginia FLORES-LANDAURO, Yanira BRIONES-CALDERON, Bertha BONILLA-RAMIREZ, Karla ROJAS-CESPEDES

Facultad de Medicina Humana. Universidad Norbert Wiener (Perú).

Autor para correspondencia: Virginia Arazeli Flores Landauro. Correo electrónico: [a.flandauro@gmail.com](mailto:a.flandauro@gmail.com)

**Como citar este artículo:** Flores Landauro V, Briones Calderón Y, Bonilla Ramírez B, Rojas Cespedes K. Neurología: síndrome de enclaustramiento en *La escafandra y la mariposa* (2007). *Rev Med Cine [Internet]* 2019;15(4): 249-53.

DOI: <http://dx.doi.org/10.14201/rmc2019154249253>