



# ACTAS Derma-Sifiliográficas

Full English text available at  
[www.actasdermo.org](http://www.actasdermo.org)



## REVISIÓN

### Síndrome de Gorlin



I. Palacios-Álvarez<sup>a,\*</sup>, R. González-Sarmiento<sup>b,c</sup> y E. Fernández-López<sup>c,d</sup>

<sup>a</sup> Departamento de Dermatología, Clínica Universidad de Navarra, Pamplona, España

<sup>b</sup> Unidad de Medicina Molecular, Facultad de Medicina, Universidad de Salamanca, Salamanca, España

<sup>c</sup> Instituto de Investigación Biomédica de Salamanca (IBSAL), Universidad de Salamanca, Salamanca, España

<sup>d</sup> Departamento de Dermatología, Hospital Clínico Universitario, Salamanca, España

Recibido el 16 de diciembre de 2016; aceptado el 1 de julio de 2017

Disponible en Internet el 17 de enero de 2018

#### PALABRAS CLAVE

Síndrome de Gorlin;  
Síndrome del nevo  
basocelular;  
Carcinoma  
basocelular;  
Proteína PTCH1;  
Tratamiento

#### KEYWORDS

Gorlin syndrome;  
Basal cell nevus  
syndrome;  
Basal cell carcinoma;  
PTCH1 protein;  
Treatment

**Resumen** El síndrome de Gorlin es una enfermedad infrecuente de herencia autosómica dominante producida por mutaciones en genes de la vía de señalización Sonic Hedgehog, entre los que destaca *PTCH1*. Se caracteriza por el desarrollo de múltiples carcinomas basocelulares en edades tempranas, que pueden ir asociados a otras manifestaciones cutáneas como pits palmoplantares, o a manifestaciones extracutáneas, entre las que destacan los queratocistes odontogénicos y el meduloblastoma. El papel del dermatólogo es importante en la sospecha de este síndrome, pero suele ser necesario un equipo multidisciplinar en el diagnóstico, seguimiento y en el tratamiento de estos pacientes. El tratamiento dermatológico puede ser complicado debido al alto número de carcinomas basocelulares y a su extensión. En los últimos años se han desarrollado nuevos fármacos que inhiben la vía Sonic Hedgehog y parecen prometedores para estos pacientes, aunque su eficacia está limitada por los efectos secundarios y la creación de resistencias.

© 2017 AEDV. Publicado por Elsevier España, S.L.U. Todos los derechos reservados.

#### Gorlin Syndrome

**Abstract** Gorlin syndrome is a rare autosomal dominant disease caused by mutations in the sonic hedgehog signaling pathway. Of particular importance is the *PTCH1* gene. The disease is characterized by the development of multiple basal cell carcinomas at young ages. These tumors may present with other skin manifestations such as palmoplantar pits and with extracutaneous manifestations such as odontogenic keratocysts and medulloblastoma. Although the dermatologist may be key for recognizing clinical suspicion of the syndrome, a multidisciplinary team is usually necessary for diagnosis, treatment, and follow-up. Skin treatment may be complicated due to the large number of basal cell carcinomas and the extent of involvement.

\* Autor para correspondencia.

Correo electrónico: [ipalacios@unav.es](mailto:ipalacios@unav.es) (I. Palacios-Álvarez).

In recent years, new drugs that inhibit targets in the sonic hedgehog pathway have been developed. Although these agents appear promising options for patients with Gorlin syndrome, their efficacy is limited by adverse effects and the development of resistance.

© 2017 AEDV. Published by Elsevier España, S.L.U. All rights reserved.

## Introducción

El síndrome de Gorlin (SG) o síndrome del carcinoma basocelular nevoide (OMIM: 109400) es una enfermedad genética de herencia autosómica dominante que predispone a la presencia de defectos del desarrollo y al desarrollo de neoplasias, entre los que destacan carcinomas basocelulares (CBC) múltiples<sup>1</sup>. La patogenia molecular de este síndrome se ha relacionado con el gen *patched 1* (*PTCH1*), que codifica para el receptor transmembrana PTCH1, implicado en la vía de señalización Sonic Hedgehog (SHH)<sup>2-4</sup>. Las posibilidades terapéuticas de estos enfermos han avanzado recientemente con la introducción del inhibidor de SHH vismodegib, indicado en el tratamiento de CBC metastásico, recurrente o localmente avanzado<sup>5</sup>.

## Epidemiología

El SG tiene una prevalencia variable según las series publicadas, de entre 1/30827<sup>6</sup> y 1/256000<sup>7</sup>. Farndon et al. establecieron una prevalencia mínima de esta enfermedad de 1/57000 habitantes, y estimaron que uno de cada 200 pacientes con uno o más CBC tienen SG<sup>8</sup>.

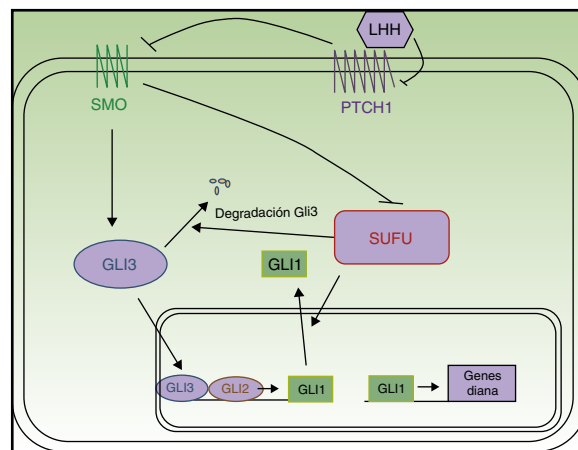
La esperanza de vida de los enfermos de SG es 73,4 años, significativamente más reducida que la de la población general, que es de aproximadamente 80 años<sup>9</sup>. La causa más importante de muerte prematura en estos pacientes es por meduloblastoma<sup>10</sup>.

## Patogenia molecular

El SG es una enfermedad genética de herencia autosómica dominante, con alta penetrancia y expresividad variable<sup>11</sup>. Se produce por pérdida de heterocigosidad del gen supresor tumoral *PTCH1*, mapeado en el cromosoma 9q22.3<sup>2</sup>. *PTCH1* forma parte de la vía de señalización SHH, por lo que mutaciones en este gen conllevarían una sobreexpresión de la ruta SHH<sup>4</sup>.

La vía de señalización SHH fue descrita por primera vez en *Drosophila*<sup>12</sup> y es esencial durante el desarrollo, ya que interviene en la polaridad tisular y la población de células madre<sup>13</sup>. En los mamíferos está compuesta por cuatro elementos principales (fig. 1):

1. Ligandos Hedgehog (LHH) de PTCH 1: Sonic Hedgehog, Indian Hedgehog y Desert Hedgehog.
2. El receptor PTCH1.
3. La proteína transductora de señales smoothed (SMO).
4. Los factores de transcripción Gli1, Gli2, Gli3<sup>13</sup>.



**Figura 1** Esquema de la vía Hedgehog. LHH: ligandos Hedgehog; PTCH1: Patched 1; SMO: Smoothed; SUFU: suppressor of fused.

PTCH1 inhibe constitutivamente la actividad de la proteína SMO. La unión de los LHH a PTCH1 suprime la actividad inhibitoria de PTCH1 sobre SMO. Una vez liberada, SMO se trasloca al extremo del cilio primario para ejercer su función, que tiene como resultado la activación de los factores de transcripción Gli<sup>14,15</sup>. Las proteínas Gli promueven la transcripción de genes implicados en el aumento de la supervivencia celular y mitosis<sup>16</sup>. En vertebrados existen 3 proteínas Gli. GLI 1 y GLI2 tienen función activadora, mientras que GLI3 impide la transcripción de los genes diana<sup>14</sup>, entre los que se encuentran los propios genes *Gli* y *PTCH1*. Se ha demostrado además una relación entre la vía SHH y otras rutas de señalización como la del factor de crecimiento epidérmico, factor de crecimiento insulínico, factor de crecimiento transformante beta (TGF- $\beta$ ), mammalian Target of Rapamycin (mTOR)/S6K1, receptor proteína quinasa c 1, notch, wnt/ $\beta$ -catenina y fosfoinosítido-3-quinasa (PI3K/Akt), de modo que todas ellas modulan la patogenia del cáncer<sup>4,13,14,17</sup>.

*PTCH1* puede hallarse mutado entre el 50-85% de los enfermos con SG<sup>18,19</sup> y en un 20-30% estas mutaciones son de novo<sup>20</sup>. Con menor frecuencia se encuentran mutados otros genes de la vía SHH<sup>21</sup>, entre los que destacan *Suppressor of fused* (*SUFU*)<sup>22</sup>, *PTCH2*, *SMO* o *GLI*<sup>23</sup>. El gen alterado con mayor frecuencia tras *PTCH1* es *SUFU*, y debe ser investigado en aquellos pacientes con test genético negativo para *PTCH1*<sup>11</sup>. Se ha relacionado la presencia de una mutación inactivadora de *SUFU* con una menor penetrancia y con un menor número de criterios diagnósticos mayores. Además, estos pacientes tienen mayor riesgo de meduloblastoma y no presentan queratoquistes odontogénicos<sup>22</sup>. Las mutaciones

en *PTCH2* son raras en pacientes con SG, pero estos enfermos tienen un fenotipo más leve<sup>23</sup>. Así mismo, los casos de mosaïcismo somático producido por una mutación en una etapa precoz del desarrollo embrionario son infrecuentes<sup>20</sup>.

Los pacientes con SG nacen en su mayoría con una mutación heredada en uno de los alelos de *PTCH1*, que representa un alelo nulo y codifica una proteína truncada. Para que se produzca la enfermedad se debe cumplir el fenómeno del «doble hit» de Knudson. El primer «hit» o evento sería la mutación heredada y el segundo evento se correspondería con una mutación adquirida sobre el alelo sano del gen, que puede producirse por factores externos como la luz UV<sup>21</sup>.

### Manifestaciones cutáneas y extracutáneas del síndrome de Gorlin. Criterios diagnósticos

Hasta la fecha no se ha conseguido establecer una correlación entre el fenotipo y el genotipo de estos pacientes<sup>11</sup>. Se han descrito distintas clasificaciones de criterios diagnósticos de la enfermedad, que incluyen manifestaciones cutáneas y extracutáneas<sup>20,24-28</sup>. En 2011 se publicó un documento de consenso con nuevos criterios diagnósticos en el que se incluyó por primera vez el estudio molecular (tabla 1). Para poder llegar al diagnóstico de SG serían necesarios dos criterios mayores, un criterio mayor y dos menores, o un criterio mayor y la confirmación molecular<sup>26</sup>. Sin embargo, no se ha evaluado todavía la sensibilidad y especificidad de las diferentes propuestas de criterios diagnósticos<sup>11</sup>.

#### Manifestaciones cutáneas

- Carcinomas basocelulares (fig. 2). Pueden aparecer en edades tempranas de la vida y ser múltiples<sup>26,28</sup>. Los CBC

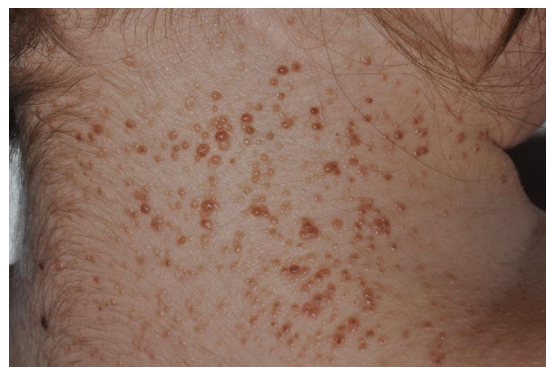

Figura 2 Múltiples carcinomas basocelulares en paciente con síndrome de Gorlin. Cortesía de la Dra. Á. Hernández Martín.

en el SG pueden afectar tanto a áreas fotoexpuestas como no fotoexpuestas, con un ligero predominio de las expuestas<sup>1</sup>. Las localizaciones más frecuentes en hombres son el tercio superior de espalda, extremidades superiores y la zona M facial, mientras que en las mujeres son el cuero cabelludo, espalda y extremidades inferiores. La proporción de cada subtipo histológico de CBC es similar al de los pacientes con CBC esporádico<sup>29</sup>.

- Pits palmoplantares (fig. 3). Son una manifestación frecuente y se encuentran entre el 70-87% de los enfermos<sup>24,27</sup>. Alrededor del 30-65% de los pacientes con SG presentan pits palmoplantares antes de 10 años de edad y la mayoría los habrán desarrollado a los 15 años<sup>10</sup>. Son depresiones puntiformes, de 2-3 mm de diámetro, que aparecen en palmas y en plantas y más raramente en dorso o laterales de dedos y pliegues interdigitales<sup>27</sup>. Histológicamente son áreas de hipoqueratosis con hipogranulosis variable, paraqueratosis e hiperplasia de células basales, que forman empalizada en la periferia<sup>30</sup>.
- Otras manifestaciones cutáneas. Los nevos melanocíticos múltiples son frecuentes. Se ha descrito también una mayor incidencia de quistes de millium en párpado inferior y frente y quistes epidermoides en tronco<sup>10</sup>.

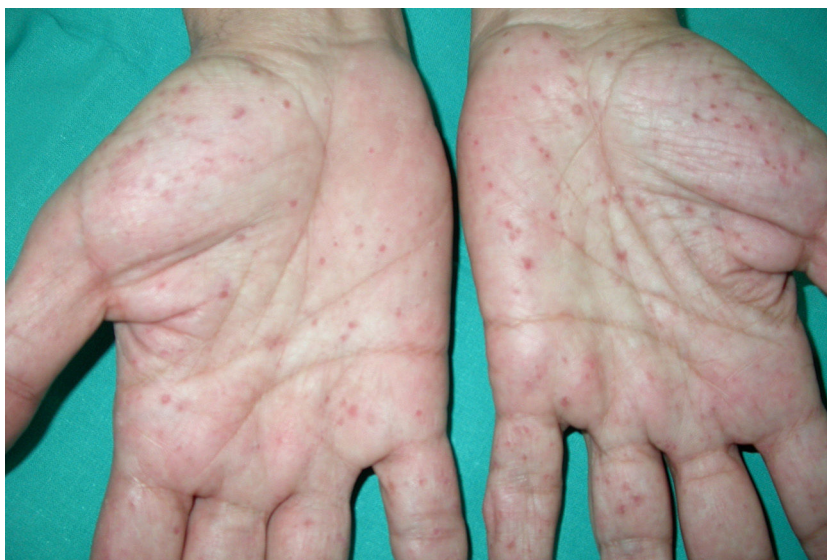#### Manifestaciones extracutáneas Anomalías en el desarrollo.

- Queratoquistes mandibulares u odontogénicos (fig. 4). Se encuentran entre el 74-90% de los pacientes con SG<sup>11,27</sup>. Pueden iniciarse a los 4-5 años y aparecen antes de los 20 años en el 75% de los casos<sup>27</sup>, pero su desarrollo es raro en mayores de 30 años. Son asintomáticos, se localizan en ambos lados de la mandíbula y habitualmente son múltiples<sup>10</sup>. Ocasionalmente pueden malignizar a ameloblastomas<sup>11</sup> y a carcinoma epidermoide<sup>21</sup>.
- Manifestaciones no tumorales del sistema nervioso central. La más frecuente es la calcificación de la hoz del cerebro, presente en el 65-79% de los enfermos<sup>24,27,28</sup>. Este hallazgo no se detecta en la infancia precoz<sup>31</sup> pero sí a partir de la adolescencia<sup>28</sup>. Otras alteraciones más raras son la calcificación de la tienda del cerebelo, del ligamento petroclinoide y del diafragma sellae<sup>32</sup>.
- Anomalías faciales. Se ha detectado macrocefalia relativa e hipertelorismo<sup>27,33,34</sup>, asociado en muchos casos a

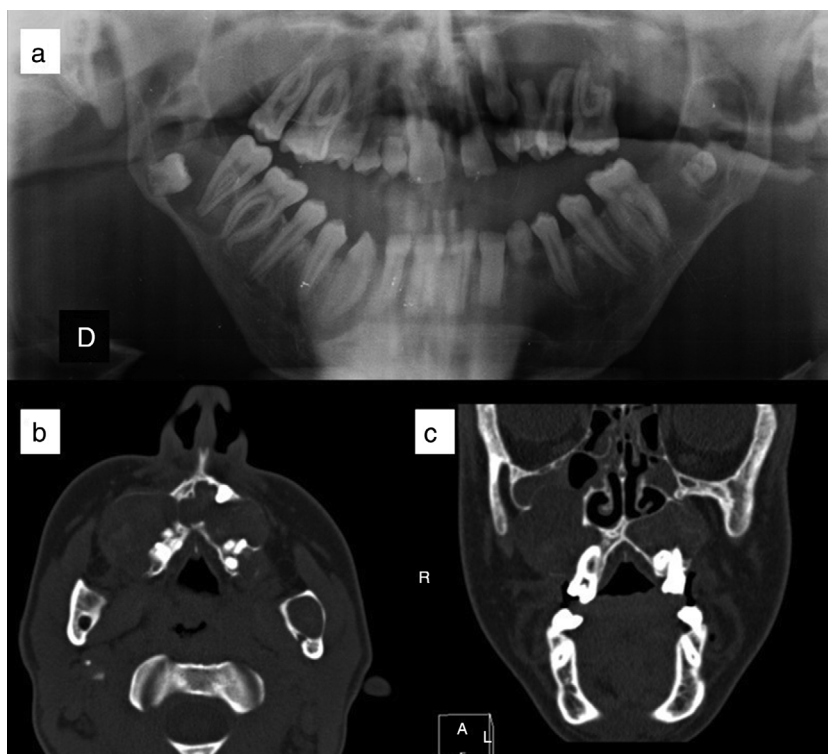
Tabla 1 Criterios diagnósticos de síndrome de Gorlin

Criterios diagnósticos
<b>Criterios mayores</b>
CBC en < 20 años o número excesivo de CBC para la exposición solar y fototipo
Queratoquistes mandibulares en < 20 años
Pits palmoplantares
Calcificación lamelar de la hoz cerebral
Meduloblastoma
Familiar de primer grado con SG
Otras anomalías esqueléticas y cambios radiológicos (anomalías vertebrales, cifoescoliosis, 4 metacarpiano corto, polidactilia postaxial)
<b>Criterios menores</b>
Anomalías costales
Macrocefalia
Fibromas ováricos o cardíacos
Anomalías oculares (estrabismo, hipertelorismo, catarata congénita, glaucoma, coloboma)
Labio o paladar hendido
Quistes linfomesentéricos

Para establecer el diagnóstico son necesarios dos criterios mayores, un criterio mayor y dos menores o un criterio mayor y la confirmación molecular. Fuente: Bree et al.<sup>26</sup>.



**Figura 3** Pits palmares en paciente con síndrome de Gorlin.



**Figura 4** Queratoquistes odontogénicos en paciente con síndrome de Gorlin. a) Ortopantomografía, donde se aprecian queratoquistes engoblando varios molares. b) Corte axial de tomografía computarizada en el que se observan queratoquistes odontogénicos maxilares. c) Corte coronal de tomografía computarizada, donde se visualizan queratoquistes maxilares que comprimen los senos paranasales. Cortesía de la Dra. E. García Esparza.

telecantus<sup>27</sup>. Se ha descrito mayor frecuencia de abombamiento de los huesos frontal, biparietal o temporal<sup>21</sup>.  
 - Alteraciones en vértebras, costillas y escápula. Entre el 38-49% de los pacientes presentan anomalías costales<sup>27,35</sup>, siendo la más común la presencia de costillas bífidas<sup>28</sup>. Otras alteraciones costales son las costillas separadas,

fusionadas, ausentes, costillas cervicales y costillas rudimentarias. Las malformaciones congénitas vertebrales son frecuentes, sobre todo la escoliosis<sup>28,36</sup> y el proceso espinoso bífido. Son hallazgos más raros la espina bífida oculta, hemivértebras, cuerpos vertebrales elongados, espondilolistesis y fusión de cuerpos vertebrales<sup>28</sup>. La elevación

congénita de la escápula o enfermedad de Sprengel puede ser detectada entre el 11-22% de los pacientes<sup>28,35</sup>.

- Alteraciones en miembros. Las anomalías más relevantes son las radiolucencias con forma de llama en radiografías de manos, presentes en el 30% de los enfermos. Se ha descrito una mayor tasa de defectos de modelaje en manos y pies, sindactilia, polidactilia y de acortamiento del quinto metacarpiano<sup>28</sup>.
- Alteraciones oculares y auditivas. Además del hiper-telorismo, se ha notificado una mayor prevalencia de exoftalmus, nistagmo rotatorio, estrabismo interno, cataratas congénitas, coloboma del iris y coroides y microftalmia<sup>10,24,37</sup>. Entre las anomalías otológicas destacan la otosclerosis, la sordera de conducción y el angulamiento posterior de las orejas<sup>33</sup>.

#### Tumores no cutáneos.

- Meduloblastoma. Es el tumor maligno cerebral más frecuente en la población pediátrica<sup>38</sup>. Se desarrolla en un 1-5% de los enfermos con SG<sup>24,27</sup> por alteración de la vía SHH, y muchas veces es la primera manifestación de esta enfermedad<sup>38</sup>. Se detecta de media a los 2 años de edad, mientras que en la población general aparece entre los 7-8 años de edad<sup>10,27,38</sup>. El pronóstico de estos meduloblastomas es intermedio, con tasas de supervivencia global entre 60-80%<sup>39</sup>. El tratamiento estándar del meduloblastoma es la cirugía en combinación con radioterapia y quimioterapia. En pacientes con SG el tratamiento radioterápico puede conducir a la aparición de CBC y otros tumores cerebrales sobre el área de radiación, por lo que es necesario identificar a estos pacientes para optimizar el tratamiento adyuvante<sup>38</sup>.
- Fibromas cardíacos y ováricos. Los fibromas cardíacos son infrecuentes, están presentes en el nacimiento o al poco de nacer<sup>11</sup>, y pueden causar arritmias graves e insuficiencia cardíaca<sup>23</sup>. Los fibromas ováricos son generalmente un hallazgo incidental. Son asintomáticos y su transformación maligna es infrecuente, pero pueden causar problemas de fertilidad<sup>11</sup>.
- Otros tumores. Se han descrito meningiomas asociados a SG hasta en el 5% de los pacientes<sup>28</sup>, en algunos casos sobre un área tratada con radioterapia<sup>27</sup>. Son más raros tumores craneales como astrocitoma, craneofaringioma y oligodendroglioma, así como tumores sólidos y hematológicos<sup>10</sup>, entre los que destaca el rabdomioma fetal<sup>23,40,41</sup>.

#### Pruebas diagnósticas complementarias y recomendaciones para el seguimiento de pacientes con síndrome de Gorlin

Existen escasas publicaciones en la literatura médica sobre qué pruebas diagnósticas deben ser realizadas en los pacientes con SG. El documento de consenso de 2011 enumera los datos clave de la historia clínica, de la exploración física y las exploraciones complementarias recomendadas para el diagnóstico y seguimiento de estos enfermos (tablas 2 y 3). Es importante minimizar las radiaciones ionizantes y si es posible se aconseja emplear la resonancia magnética o la ecografía<sup>26</sup>.

#### Estudio genético

El estudio genético constituye uno de los criterios mayores propuestos en el consenso de 2011<sup>26</sup>. Solo se consigue demostrar mutación en PTCH en alrededor del 60-80% de los pacientes<sup>20,21</sup>, por lo que se recomienda reservarlo para tres supuestos: en el diagnóstico prenatal si se conoce la mutación en la familia; para un diagnóstico de confirmación en pacientes que presentan algunos signos de enfermedad pero no cumplen los criterios diagnósticos; o como test predictivo en individuos con riesgo de presentar la enfermedad, que no cumplen criterios diagnósticos pero tienen un familiar afectado<sup>26</sup>.

#### Pruebas complementarias (tabla 3)

Es importante tener en cuenta la edad de aparición de las manifestaciones de la enfermedad para elegir las pruebas diagnósticas más adecuadas.

Se recomiendan radiografías simples de parrilla costal y columna vertebral para descartar varios de los criterios menores de la enfermedad presentes desde el nacimiento<sup>27</sup>. Las radiografías de manos y pies también pueden detectar cambios en la infancia<sup>28</sup>. La radiografía craneal para el diagnóstico de calcificación de la hoz cerebral puede ser de utilidad en el paciente adulto<sup>11,28</sup>, teniendo en cuenta que este hallazgo se produce a partir de la adolescencia.

Los queratoquistes odontogénicos aparecen a partir de los 4 años de edad, por lo que se recomienda ortopantomografía digital anual en los pacientes con sospecha o diagnóstico confirmado, desde que el niño colabore hasta la aparición del primer queratoquiste<sup>26,27</sup>. Otros autores recomiendan el inicio del cribado a los 8 años<sup>11</sup>, y debe repetirse cada 6 meses hasta que el paciente cumpla 21 años. En adultos las ortopantomografías pueden repetirse anualmente si el paciente presenta síntomas<sup>26</sup>.

El riesgo de meduloblastoma es mayor entre los 2 y 3 años de edad, pero puede aparecer hasta los 7 años. Se aconseja seguimiento neurológico y resonancia magnética cerebral anual hasta los 7-8 años de edad. En el paciente adulto con antecedente de meduloblastoma se recomienda una resonancia cerebral basal y seguimiento anual en Neurología<sup>26</sup>.

Se aconseja una ecografía ovárica en mujeres asintomáticas en la menarquía o a los 18 años, o antes si refieren síntomas<sup>26,27</sup>. Si el diagnóstico de SG es en una mujer adulta, deberá realizarse ecografía ginecológica basal<sup>26</sup>. Puede ser necesario el consejo prenatal y seguimiento del embarazo para detección precoz de signos de la enfermedad en el feto<sup>24,26</sup>. Los fibromas cardíacos son infrecuentes y asintomáticos, pero puede plantearse un ecocardiograma en el primer año de vida para detectarlos<sup>11,26</sup>.

Además de todas estas consideraciones, puede ser necesario consejo genético y ayuda psicológica<sup>26</sup>.

#### Prevención

Las medidas de prevención en pacientes con SG incluyen modificaciones en el estilo de vida y tratamiento médico. Se recomienda no exponer a los pacientes a radiaciones ionizantes, la protección solar debe ser estricta y se aconsejan

**Tabla 2** Anamnesis y exploración física en pacientes con síndrome de Gorlin

	Anamnesis y exploración física basales	Seguimiento
Anamnesis	Antecedentes neonatales: hidrocefalia, macrocefalia y criptorquidia Desarrollo psicomotor Antecedentes personales: tumores cerebrales, estrabismo, problemas cardíacos o infertilidad Intervenciones quirúrgicas: cirugía oral o extracciones dentarias, tumores cerebrales, labio o paladar hendido, extirpaciones cutáneas. . . Historia de exposición a luz UV o radiaciones	
Exploración física	Cabeza y cuello: medición de la circunferencia occipito-frontal ajustándola por la altura, ensanchamiento frontal, paladar hendido y maloclusión dentaria Examen esquelético/exploración traumatológica: deformidad de Sprengel, escoliosis, anomalías en el pectus y anomalías de los dedos Exploración dermatológica: carcinomas basocelulares y pits palmoplantares	Anual hasta primer carcinoma basocelular. Posteriormente al menos cada 3 meses
Otras	Valoración neurológica  Valoración oftalmológica  Valoraciones ginecológica y urológica Valoración cardíaca basal Valoración psicológica Análisis del desarrollo psicomotor o dificultades en aprendizaje Consejo genético	Anual hasta 7-8 años. En adulto con antecedente de neuroblastoma anual Anualmente en edad pediátrica. En adulto únicamente si síntomas Si síntomas Si síntomas Variable Variable

Adaptado de Evans et al.<sup>11</sup>, Kimonis et al.<sup>27</sup>, Bree et al.<sup>26</sup>, y Kiwilsza et al.<sup>33</sup>.

**Tabla 3** Pruebas complementarias en pacientes con síndrome de Gorlin

	Pruebas complementarias basales	Seguimiento
Despistaje de criterios diagnósticos	Radiografías simples: parrilla costal, columna vertebral, manos y pies, pelvis (♀) Ortopantomografía	Al menos anual desde 8 años o que el niño colabore hasta primer queratoquiste. Desde entonces cada 6 meses hasta 21 años o dos años sin queratoquistes. En adultos si síntomas
Paciente pediátrico	Ecografía ginecológica Ecografía cardíológica Estudio genético	Repetir si síntomas Repetir si síntomas
Paciente adulto	Resonancia nuclear magnética craneal Radiología simple craneal (a partir de adolescencia)	Anual hasta 7-8 años

Adaptado de Kimonis et al.<sup>27,28</sup>, Kiwilsza et al.<sup>33</sup> y Bree et al.<sup>26</sup>.

suplementos de vitamina D<sup>42</sup>. Entre los fármacos sistémicos para la quimioprevención de CBC se han propuesto los retinoides. El más empleado es la isotretinoína oral, que debería pautarse a altas dosis durante largos periodos para conseguir resultados, lo que deriva en una intensificación de los efectos secundarios. Además, las lesiones recurren al suspender el fármaco<sup>33,43</sup>. Se ha ensayado también la quimioprevención con tazaroteno tópico sin haberse encontrado un efecto preventivo o terapéutico<sup>44</sup>. Algunos autores han sugerido también el uso de terapia fotodinámica (TFD)<sup>45,46</sup> pero su utilidad no ha sido bien estudiada.

## Tratamiento del carcinoma basocelular en pacientes con síndrome de Gorlin

Los pacientes con SG deben recibir un tratamiento multidisciplinar debido a las diferentes manifestaciones de la enfermedad<sup>11,26</sup>. En este trabajo nos centraremos en las modalidades terapéuticas para los CBC en estos enfermos, que se basan en el control local de la enfermedad<sup>47</sup> con la mayor preservación de la función y proporcionando el mejor resultado cosmético posible<sup>48</sup>. Hemos dividido las modalidades de tratamiento en tres grupos: tratamiento quirúrgico, no quirúrgico y basado en la patogenia molecular.

### Tratamiento quirúrgico

La extirpación quirúrgica convencional es un método comúnmente empleado para los pacientes con SG pero que ha sido poco estudiado en la literatura médica. No hay estudios hasta la fecha sobre los resultados de esta técnica ni sobre las tasas de recidivas en estos pacientes. Los márgenes de seguridad recomendados son de al menos 4 mm<sup>48</sup>.

La cirugía micrográfica de Mohs está indicada como tratamiento en el SG<sup>21,49</sup>, sobre todo en tumores de alto riesgo, recurrentes, que afecten al área facial u otras áreas de riesgo<sup>50</sup>. Mediante esta técnica la tasa de curación a 5 años de CBC primarios es del 99%, y en CBC recurrentes del 94,4%<sup>51</sup>, pero no existen datos en pacientes con SG.

Se ha recomendado tanto el empleo de curetaje y electrocoagulación como de la crioterapia en algunos casos de CBC primario de pequeño tamaño, bien definidos e histológicamente no agresivos, que asienten en áreas de bajo riesgo de recurrencia como el tronco o extremidades<sup>36,50,51</sup>. En estos casos, la tasa de curación a los 5 años es entre el 92-97% para los CBC esporádicos<sup>48,51</sup>, pero no existen estudios en SG. Ambas opciones podrían ser valoradas en casos de múltiples CBC y lesiones extensas<sup>42</sup>.

Se han publicado casos de tratamiento de CBC con láser de CO<sub>2</sub> ablativo, que permitiría tratar varios CBC superficiales que asienten sobre un mismo área<sup>52-54</sup>.

### Tratamiento no quirúrgico

La TFD es un tratamiento conocido y ampliamente empleado en el tratamiento de CBC. En Europa se utilizan los fotosensibilizantes ácido aminolevulínico y metilaminolevulinato<sup>55</sup>. Se ha observado una tasa de desaparición completa de CBC esporádicos superficiales primarios tratados con TFD con metilaminolevulinato a los 3 meses del 92-97%, con tasas

de recurrencia del 9% al año y del 22% a los 5 años<sup>56,57</sup>. La TFD con metilaminolevulinato se considera efectiva y segura en pacientes con SG, permitiendo el tratamiento simultáneo de múltiples CBC y de grandes áreas corporales. Este tratamiento se recomienda para los CBC superficiales de cualquier tamaño y CBC nodulares menores de 2 mm de espesor<sup>58</sup>.

La quimioterapia tópica con 5-Fluorouracilo (5FU) al 5% está aprobada para el tratamiento de CBC en tumores de bajo riesgo extrafaciales y de espesor fino<sup>59</sup>. Se han publicado pacientes con SG con resultados contradictorios<sup>60,61</sup>, aunque puede resultar útil en combinación con crioterapia<sup>62</sup> o tretinoína tópica<sup>63</sup>. Así mismo, se ha comunicado un enfermo con SG tratado satisfactoriamente con capecitabina oral, un profármaco del fluorouracilo, consiguiendo regresión de múltiples CBC y con buena tolerancia<sup>64</sup>.

La inmunoterapia con imiquimod 5% en crema está aprobada para la utilización en CBC superficiales, empleándola una vez al día, 5 días por semana durante 6 semanas<sup>59,65</sup>. No está indicado en CBC morfeiforme, infiltrativo, recurrente, o en lesiones en la cabeza<sup>47</sup>. En CBC esporádicos se ha objetivado una tasa de curación histológica del 82-90% a las 12 semanas<sup>65,66</sup> y una tasa de recurrencia del 20,6% a los dos años<sup>66</sup>. Se han descrito pacientes con SG tratados con imiquimod 5% durante periodos variables de 6 a 14 semanas con buenos resultados<sup>67-70</sup>, pero no se dispone de datos a largo plazo.

En la literatura existen casos aislados tratados con otras modalidades terapéuticas, como la crema de tretinoína al 0,1% para tratamiento de áreas extensamente afectadas<sup>36</sup> o el ingenol mebutato en lesiones numerosas que no han respondido a otras terapias<sup>71</sup>.

### Tratamiento basado en la patogenia molecular

*Vismodegib* (GDC-0449) actúa sobre la vía SHH inhibiendo específicamente al receptor SMO. Ha sido aprobado por la Food and Drug Administration para el tratamiento de CBC metastásico o localmente avanzado no candidato a cirugía o radioterapia<sup>5,72</sup>. En 2009 se llevó a cabo el primer ensayo fase I (NCT00607724), en el que se evaluó la seguridad y farmacocinética del fármaco a las dosis de 150 mg/día, 270 mg/día y 540 mg/día, y se estableció como la dosis más adecuada la de 150 mg/día<sup>73</sup>. La aprobación de este vismodegib en 2012 se basó en un ensayo multicéntrico fase II ERIVANCE/ NCT00833417, en el que se demostró la eficacia de vismodegib a dosis de 150 mg/día<sup>74</sup>. En la actualización del ensayo ERIVANCE, vismodegib alcanzó una respuesta objetiva en el 48% de los pacientes con enfermedad localmente avanzada y en el 33% de los pacientes con CBC metastásico<sup>75</sup>. Se han llevado a cabo otros ensayos clínicos en CBC localmente avanzado y metastásico empleando una dosis de 150 mg/día del fármaco (NCT01160250, STEVIE/NCT01367665, RegiSONIC/NCT 01604252)<sup>76-78</sup>. De entre todos ellos, se encontró una mayor tasa de respuesta global en el ensayo STEVIE, que reportó respuesta objetiva del 66,7% en los pacientes con CBC localmente avanzado y del 37,9% en CBC metastásico, con una mediana global de tiempo hasta respuesta de 2,7 meses<sup>77</sup>. Los ensayos clínicos realizados hasta la fecha apuntan a que la eficacia y seguridad de vismodegib en los pacientes con SG que presentan

CBC localmente avanzados y metastásicos es similar a la de los pacientes con CBC esporádico<sup>79</sup>. Así mismo, vismodegib ha demostrado producir una disminución en tamaño de los queratoquistes odontogénicos en pacientes con SG<sup>80</sup>.

Recientemente se ha publicado un nuevo ensayo clínico (MIKIE / NCT01815840), que evalúa dos regímenes de terapia intermitente con vismodegib en pacientes con múltiples CBC (más de 6 tumores), incluyendo pacientes con SG. Los pacientes se randomizaron al grupo de tratamiento A (vismodegib 150 mg/día 12 semanas, seguido de 3 tandas seguidas compuestas por 8 semanas de placebo y 12 semanas de tratamiento con vismodegib 150 mg/d) o B (vismodegib 150 mg/día 24 semanas, seguido de 3 tandas seguidas compuestas por 8 semanas de placebo y 8 semanas de tratamiento con vismodegib 150 mg/d). Ambas pautas consiguieron reducción en el número de CBC, aunque la disminución fue mayor con la modalidad A de tratamiento en el subgrupo de pacientes con CBC esporádico. Así mismo, la pauta A consiguió una mayor reducción del diámetro tumoral<sup>81</sup>.

Vismodegib se ha estudiado como tratamiento y profilaxis de CBC en pacientes con SG, empleándolo durante largos periodos de tiempo. Se ha llevado a cabo un ensayo clínico fase II doble ciego (NCT00957229), centrado en pacientes con SG con al menos 10 CBC. En estos enfermos, vismodegib redujo significativamente la incidencia de nuevos CBC operables comparado con placebo, disminuyó el tamaño de los tumores preexistentes significativamente y redujo el número de cirugías necesarias<sup>82,83</sup>. El principal inconveniente de los tratamientos a largo plazo son los efectos secundarios, que obligan a la suspensión del tratamiento en muchos pacientes y en consecuencia se produce recidiva tumoral. El 74% de los pacientes del ensayo NCT00957229 tuvo que interrumpir el tratamiento en algún momento debido a efectos adversos. La reintroducción del fármaco en SG no está asociada con pérdida de eficacia del mismo, pero también reaparecen los efectos secundarios<sup>83</sup>. Por este motivo, algunos autores proponen realizar tratamiento intermitente con vismodegib en SG para conseguir una mejor tolerancia a los efectos secundarios<sup>84</sup>.

Casi todos los pacientes en los ensayos clínicos presentaron efectos adversos, habitualmente de bajo grado, entre los que destacan calambres musculares, fatiga, disgeusia, anorexia, alopecia y pérdida de peso. Entre el 22 y el 32% de pacientes presentaron efectos adversos graves<sup>74,77</sup>.

Se ha observado que en algunos casos se crean resistencias a vismodegib, debido a mutaciones adquiridas en *SMO*<sup>85,86</sup>. Estas resistencias se adquieren de manera rápida y pueden comprometer el tratamiento<sup>85</sup>. Así mismo, se ha descrito también un aumento de queratoacantomas y carcinomas espinocelulares en pacientes tratados con este fármaco<sup>14,87</sup> por activación secundaria de la vía RAS/MAPK al inhibir la vía SHH<sup>87</sup>.

*Sonidegib* (LDE225) es otro inhibidor de SMO aprobado por la FDA para pacientes con CBC localmente avanzado que no es susceptible a la cirugía curativa ni a radioterapia<sup>88</sup>. El principal estudio con respecto a este fármaco es el ensayo BOLT/ NCT01327053, en el que se testaron las dosis orales de 800 mg/día y 200 mg/día, obteniéndose una eficacia similar en ambas. Sin embargo, el perfil de efectos adversos más favorable para la dosis de 200 mg/d hace que esta sea la dosis recomendada. La mayor parte de los pacientes

experimentan también efectos secundarios. Los más frecuentes son mialgias, disgeusia, alopecia, náuseas, pérdida de peso y elevación de creatinina<sup>89</sup>. Pueden crearse resistencias a sonidegib, y parece que los pacientes que desarrollan resistencias a vismodegib tampoco responden a sonidegib<sup>90</sup>. Además de la administración oral, sonidegib se ha empleado al 0,75% en crema en pacientes con SG con resultados prometedores<sup>91</sup>.

*Saridegib* (IPI-926) es un derivado de la ciclopamina, de administración oral, que antagoniza selectivamente a la proteína SMO. A dosis de 160 mg/d, podría también inducir respuestas clínicas en pacientes con CBC, aunque el único ensayo clínico hasta la fecha recoge únicamente 39 pacientes con esta patología<sup>92</sup>.

*Itraconazol* es un inhibidor de SMO que impide la acumulación de esta proteína en el cilio primario<sup>93</sup> y se ha ensayado a dosis de 100 mg/12 h y 200 mg/12 h, consiguiendo una reducción del área tumoral del 24%<sup>94</sup>. El arsénico y sus derivados también bloquean la acumulación de Gli-2 en el cilio primario e impiden su activación<sup>95</sup>. Tanto itraconazol como el trióxido de arsénico, solos o en combinación, inhiben la vía SHH in vitro e impiden el crecimiento tumoral en meduloblastomas y CBC de ratones con SMO mutado resistente a otros inhibidores de esta proteína<sup>96</sup>.

## Conclusiones

El SG es una enfermedad de herencia autosómica dominante debida a mutaciones en genes de la vía SHH, fundamentalmente en *PTCH1*. Se caracteriza por la aparición de múltiples CBC junto con otras manifestaciones cutáneas y extracutáneas, por lo que es necesario un equipo multidisciplinar en el diagnóstico, seguimiento y tratamiento de estos pacientes. Las modalidades de tratamiento de los CBC asociados a esta enfermedad son múltiples, entre los que destacan la cirugía convencional, la cirugía micrográfica de Mohs, la TFD e imiquimod al 5% tópico. Los estudios recientes en fármacos inhibidores de SHH como vismodegib están permitiendo un nuevo enfoque terapéutico en estos pacientes, aunque en muchos casos los efectos secundarios y las resistencias condicionan su eficacia.

## Conflicto de intereses

Los autores declaran no tener ningún conflicto de intereses.

## Agradecimientos

Queremos agradecer a las Dras. Ángela Hernández Martín y Elena García Esparza su ayuda en la elaboración de este artículo, aportando fotografías de sus pacientes.

## Bibliografía

1. Gorlin R. Nevoid basal-cell carcinoma syndrome. *Medicine (Baltimore)*. 1987;66:98–113.
2. Hahn H, Wicking C, Zaphiropoulous P, Gailani M, Shanley S, Chidambaram A. Mutations of the human homolog of *Drosophila patched* in the nevoid basal cell carcinoma syndrome. *Cell*. 1996;85:841–51.



3. Johnson RL, Rothman AL, Xie J, Goodrich LV, Bare JW, Bonifas JM, et al. Human homolog of patched, a candidate gene for the basal cell nevus syndrome. *Science*. 1996;272:1668–71.
4. Epstein EH. Basal cell carcinomas: attack of the hedgehog. *Nat Rev Cancer*. 2008;8:743–54.
5. Wong SY, Dlugosz AA. Basal cell carcinoma. Hedgehog signaling, and targeted therapeutics: the long and winding road. *J Invest Dermatol*. 2014;134:E18–22.
6. Evans DG, Howard E, Giblin C, Clancy T, Spencer H, Huson SM, et al. Birth incidence and prevalence of tumor-prone syndromes: estimates from a UK family genetic register service. *Am J Med Genet A*. 2010;152A:327–32.
7. Lo Muzio L, Pastorino L, Levant S, Musani V, Situm M, Ponti G, et al. Clinical utility gene card for: Gorlin syndrome-update 2013. *Eur J Hum Genet*. 2013;21:1–3.
8. Farndon PA, del Mastro RG, Evans DG, Kilpatrick MW. Location of gene for Gorlin syndrome. *Lancet*. 1992;339:581–2.
9. Wilding A, Ingham SL, Laloo F, Clancy T, Huson SM, Moran A, et al. Life expectancy in hereditary cancer predisposing diseases: an observational study. *J Med Genet*. 2012;49:264–9.
10. Lo Muzio L. Nevoid basal cell carcinoma syndrome (Gorlin syndrome). *Orphanet J Rare Dis*. 2008;3:32.
11. Evans D, Farndon P. Nevoid basal cell carcinoma syndrome. En: Pagon RA, Adam MP, Ardinger HH, Wallace SE, Amemiya A, Bean LJH, et al., editores. *GeneReviews* [Internet]. Seattle (WA): University of Washington, Seattle; 1993-2015 [actualización 1 Oct 2015].
12. Nüsslein-Volhard C, Wieschaus E. Mutations affecting segment number and polarity in *Drosophila*. *Nature*. 1980;287:795:801.
13. Xie J, Bartels CM, Barton SW, Gu D. Targeting hedgehog signaling in cancer: research and clinical developments. *Oncol Targets Ther*. 2013;6:1425–35.
14. Athar M, Li C, Kim AL, Spiegelman VS, Bickers DR. Sonic hedgehog signaling in basal cell nevus syndrome. *Cancer Res*. 2014;74:4967–75.
15. Jayaraman SS, Rayhan DJ, Hazany S, Kolodney MS. Mutational landscape of basal cell carcinomas by whole-exome sequencing. *J Invest Dermatol*. 2014;134:213–20.
16. Robbins DJ, Fei DL, Riobo NA. The hedgehog signal transduction network. *Sci Signal*. 2012;5:re6.
17. Wang Y, Ding Q, Yen CJ, Xia W, Izzo JG, Lang JY, et al. The Crosstalk of mTOR/S6K1 and Hedgehog pathways. *Cancer Cell*. 2012;21:374–87.
18. Klein RD, Dykas DJ, Bale AE. Clinical testing for the nevoid basal cell carcinoma syndrome in a DNA diagnostic laboratory. *Genet Med*. 2005;7:611–9.
19. Marsh A, Wicking C, Wainwright B, Chenevix-Trench G. DHPLC analysis of patients with nevoid basal cell carcinoma syndrome reveals novel PTCH missense mutations in the sterol-sensing domain. *Hum Mutat*. 2005;26:283.
20. Jones JEA, Sajid MI, Shenton A, Evans DG. Basal cell carcinomas in gorlin syndrome: a review of 202 patients. *J Skin Cancer*. 2011;2011:217378.
21. Lam C, Ou JC, Billingsley EM. PTCH''-ing It Together: A Basal Cell Nevus Syndrome Review. *Dermatol Surg*. 2013;39:1557–72.
22. Smith MJ, Beetz C, Williams SG, Bhaskar SS, O'Sullivan J, Anderson B, et al. Germline mutations in *SUFU* cause Gorlin syndrome-associated childhood medulloblastoma and redefine the risk associated with *PTCH1* mutations. *J Clin Oncol*. 2014;32:4155–61.
23. Fujii K, Miyashita T. Gorlin syndrome (nevoid basal cell carcinoma syndrome): update and literature review. *Pediatr Int*. 2014;56:667–74.
24. Evans DG, Ladusans EJ, Rimmer S, Burnell LD, Thakker N, Farndon PA. Complications of the nevoid basal cell carcinoma syndrome: results of a population based study. *J Med Genet*. 1993;30:460–4.
25. Shanley S, Ratcliffe J, Hockey A, Haan E, Oley C, Ravine D, et al. Nevoid basal cell carcinoma syndrome: review of 118 affected individuals. *Am J Med Genet*. 1994;50:282–90.
26. Bree AF, Shah MR, BCNS Colloquium Group. Consensus statement from the first international colloquium on basal cell nevus syndrome (BCNS). *Am J Med Genet A*. 2011;155A:2091–7.
27. Kimonis VE, Goldstein AM, Pastakia B, Yang ML, Kase R, DiGiovanna JJ, et al. Clinical manifestations in 105 persons with nevoid basal cell carcinoma syndrome. *Am J Med Genet*. 1997;69:299–308.
28. Kimonis VE, Mehta SG, Digiovanna JJ, Bale SJ, Pastakia B. Radiological features in 82 patients with nevoid basal cell carcinoma (NBCC or Gorlin) syndrome. *Genet Med*. 2004;6:495–502.
29. Tom WL, Hurley MY, Oliver DS, Shah MR, Bree AF. Features of basal cell carcinomas in basal cell nevus syndrome. *Am J Med Genet A*. 2011;155A:2098–104.
30. North JP, McCalmont TH, Leboit P. Palmar pits associated with the nevoid basal cell carcinoma syndrome. *J Cutan Pathol*. 2012;39:736–8.
31. Kimonis VE, Singh KE, Zhong R, Pastakia B, Digiovanna JJ, Bale SJ. Clinical and radiological features in young individuals with nevoid basal cell carcinoma syndrome. *Genet. Med*. 2013;15:79–83.
32. Ratcliffe J, Shanley S, Ferguson J, Chenevix-Trench G. The diagnostic implication of falcine calcification on plain skull radiographs of patients with basal cell naevus syndrome and the incidence of falcine calcification in their relatives and two control groups. *Br J Radiol*. 1995;68:361–8.
33. Kiwilsza M, Sporniak-Tutak K. Gorlin-Goltz syndrome – a medical condition requiring a multidisciplinary approach. *Med Sci Monit*. 2012;18:RA145–53.
34. Endo M, Fujii K, Sugita K, Saito K, Kohno Y, Miyashita T. Nationwide survey of nevoid basal cell carcinoma syndrome in Japan revealing the low incidence of basal cell carcinoma. *Am J Med Genet A*. 2012;158A:351–7.
35. Ratcliffe JF, Shanley S, Chenevix-Trench G. The prevalence of cervical and thoracic congenital skeletal abnormalities in basal cell naevus syndrome; a review of cervical and chest radiographs in 80 patients with BCNS. *Br J Radiol*. 1995;68:596–9.
36. Lo Muzio L, Nocini PF, Savoia A, Consolo U, Procaccini M, Zelante L, et al. Nevoid basal cell carcinoma syndrome. Clinical findings in 37 Italian affected individuals. *Clin Genet*. 1999;55:34–40.
37. Manners RM, Morris RJ, Francis PJ, Hatchwell E. Microphthalmos in association with Gorlin's syndrome. *Br J Ophthalmol*. 1996;80:378.
38. Amlashi SF, Riffaud L, Brassier G, Morandi X. Nevoid basal cell carcinoma syndrome: relation with desmoplastic medulloblastoma in infancy. A population-based study and review of the literature. *Cancer*. 2003;98:618–24.
39. Northcott PA, Jones DT, Kool M, Robinson GW, Gilbertson RJ, Cho YJ, et al. Medulloblastomics: The End of the Beginning. *Nat Rev Cancer*. 2012;12:818–34.
40. Yang S, Zhao C, Zhang Y, Liao S. Mediastinal fetal rhabdomyoma in nevoid basal cell carcinoma syndrome: a case report and review of the literature. *Virchows Arch*. 2011;459:235–8.
41. Diociaiuti A, Inserra A, de Vega IF, Rota C, Surrenti T, Gibaldi L, et al. Nevoid basal cell carcinoma syndrome in a 22-month-old child presenting with multiple basal cell carcinomas and a fetal rhabdomyoma. *Acta Derm Venereol*. 2015;95:243–4.
42. John AM, Schwartz RA. Basal cell naevus syndrome: An update on genetics and treatment. *Br J Dermatol*. 2016;174:68–76.
43. Bettoli V, Zauli S, Virgili A. Retinoids in the chemoprevention of non-melanoma skin cancers: why, when and how. *J Dermatolog Treat*. 2013;24:235–7.
44. Tang JY, Chiou AS, Mackay-Wiggan JM, Aszterbaum M, Chanaana AM, Lee W, et al. Tazarotene: Randomized, double-blind, vehicle-controlled, and open-label concurrent trials for basal

- cell carcinoma prevention and therapy in patients with basal cell nevus syndrome. *Cancer Prev Res*. 2014;7:292–9.
45. Wolfe CM, Green WH, Cognetta AB, Hatfield HK. A possible chemopreventive role for photodynamic therapy in Gorlin syndrome: A report of basal cell carcinoma reduction and review of literature. *Australas J Dermatol*. 2013;54:64–8.
  46. Griffin LL, Lear JT. Photodynamic Therapy and Non-Melanoma Skin Cancer. *Cancers (Basel)*. 2016;8:98.
  47. Rubin AI, Chen EH, Ratner D. Basal-cell carcinoma. *N Engl J Med*. 2005;353:2262–9.
  48. Bichakjian CK, Olencki T, Aasi SZ, Alam M, Andersen JS, Berg D, et al. Basal Cell Skin Cancer, Version 1.2016. NCCN Clinical Practice Guidelines in Oncology. *J Natl Compr Canc Netw*. 2016;14:574–97.
  49. van der Geer S, Ostertag JU, Krekels GA. Treatment of basal cell carcinomas in patients with nevoid basal cell carcinoma syndrome. *J Eur Acad Dermatol Venereol*. 2009;23:308–13.
  50. Telfer NR, Colver GB, Morton CA. British Association of Dermatologists. Guidelines for the management of basal cell carcinoma. *Br J Dermatol*. 2008;159:35–48.
  51. Sterry W, European Dermatology Forum Guideline Committee. Guidelines: The management of basal cell carcinoma. *Eur J Dermatol*. 2006;16:467–75.
  52. Nouri K, Chang A, Trent JT, Jimenez GP. Ultrapulse CO2 used for the successful treatment of basal cell carcinomas found in patients with basal cell nevus syndrome. *Dermatol Surg*. 2002;28:287–90.
  53. Doctoroff A, Oberlender SA, Purcell SM. Full-face carbon dioxide laser resurfacing in the management of a patient with the nevoid basal cell carcinoma syndrome. *Dermatol Surg*. 2003;29:1236–40.
  54. Krunic AL, Viehman GE, Madani S, Clark RE. Microscopically controlled surgical excision combined with ultrapulse CO2 vaporization in the management of a patient with the nevoid basal cell carcinoma syndrome. *J Dermatol*. 1998;25:10–2.
  55. Morton CA, Szeimies RM, Sidoroff A, Braathen LR. European guidelines for topical photodynamic therapy part 1: Treatment delivery and current indications - Actinic keratoses. Bowen's disease, basal cell carcinoma. *J Eur Acad Dermatology Venereol*. 2013;27:536–44.
  56. Basset-Seguín N, Ibbotson SH, Emtestam L, Tarstedt M, Morton C, Maroti M, et al. Topical methyl aminolaevulinate photodynamic therapy versus cryotherapy for superficial basal cell carcinoma: a 5 year randomized trial. *Eur J Dermatol*. 2008;18:547–53.
  57. Szeimies RM, Ibbotson S, Murrell DF, Rubel D, Frambach Y, de Berker D, et al. A clinical study comparing methyl aminolevulinic photodynamic therapy and surgery in small superficial basal cell carcinoma (8–20 mm), with a 12-month follow-up. *J Eur Acad Dermatol Venereol*. 2008;22:1302–11.
  58. Basset-Seguín N, Bissonnette R, Girard C, Haedersdal M, Lear JT, Paul C, et al. Consensus recommendations for the treatment of basal cell carcinomas in Gorlin syndrome with topical methylaminolaevulinate-photodynamic therapy. *J Eur Acad Dermatol Venereol*. 2014;28:626–32.
  59. Micali G, Lacarrubba F, Nasca MR, Schwartz RA. Topical pharmacotherapy for skin cancer: part I Pharmacology. *J Am Acad Dermatol*. 2014;70, 965e1–e9712.
  60. Van Ruth S, Jansman FG, Sanders CJ. Total body topical 5-fluorouracil for extensive non-melanoma skin cancer. *Pharm World Sci*. 2006;28:159–62.
  61. Hazen PG, Taub SJ. Basal cell nevus syndrome. Unresponsiveness of early cutaneous lesions to topical 5-fluorouracil or dinitrochlorobenzene. *Dermatologica*. 1984;168:287–9.
  62. Tsuji T, Otake N, Nishimura M. Cryosurgery and topical fluorouracil: a treatment method for widespread basal cell epithelioma in basal cell nevus syndrome. *J Dermatol*. 1993;20:507–13.
  63. Strange PR, Lang PG Jr. Long-term management of basal cell nevus syndrome with topical tretinoin and 5-fluorouracil. *J Am Acad Dermatol*. 1992;27:842–5.
  64. Beach DF, Somer R. Novel approach to Gorlin syndrome: a patient treated with oral capecitabine. *J Clin Oncol*. 2011;29:e397–401.
  65. Geisse J, Caro I, Lindholm J, Golitz L, Stampone P, Owens M. Imiquimod 5% cream for the treatment of superficial basal cell carcinoma: results from two phase III, randomized, vehicle-controlled studies. *J Am Acad Dermatol*. 2004;50:722–33.
  66. Gollnick H, Barona CG, Frank RG, Ruzicka T, Megahed M, Tebbs V, et al. Recurrence rate of superficial basal cell carcinoma following successful treatment with imiquimod 5% cream: interim 2-year results from an ongoing 5-year follow-up study in Europe. *Eur J Dermatol*. 2005;15:374–81.
  67. Micali G, Lacarrubba F, Nasca MR, De Pasquale R. The use of imiquimod 5% cream for the treatment of basal cell carcinoma as observed in Gorlin's syndrome. *Clin Exp Dermatol*. 2003;28:19–23.
  68. Ferreres JR, Macaya A, Jucgla A, Muniesa C, Prats C, Peyrí J. Hundreds of basal cell carcinomas in a Gorlin-Goltz syndrome patient cured with imiquimod 5% cream. *J Eur Acad Dermatol Venereol*. 2006;20:877–8.
  69. Vereecken P, Monsieur E, Petein M, Heenen M. Topical application of imiquimod for the treatment of high-risk facial basal cell carcinoma in Gorlin syndrome. *J Dermatol Treat*. 2004;15:120–1.
  70. Stockfleth E, Ulrich C, Hauschild A, Lischner S, Meyer T, Christophers E. Successful treatment of basal cell carcinomas in a nevoid basal cell carcinoma syndrome with topical 5% imiquimod. *Eur J Dermatol*. 2002;12:569–72.
  71. Stieger M, Hunger RE. Ingenol mebutate treatment in a patient with Gorlin syndrome. *Dermatology*. 2016;232:29–31.
  72. Ficha técnica de vismodegib. [consultado 25 May 2017]. Disponible en: [http://www.ema.europa.eu/docs/es\\_ES/document\\_library/EPAR\\_-\\_Product\\_Information/human/002602/WC500146817.pdf](http://www.ema.europa.eu/docs/es_ES/document_library/EPAR_-_Product_Information/human/002602/WC500146817.pdf).
  73. Von Hoff DD, LoRusso PM, Rudin CM, Reddy JC, Yauch RL, Tibes R, et al. Inhibition of the hedgehog pathway in advanced basal-cell carcinoma. *N Engl J Med*. 2009;361:1164–72.
  74. Sekulic A, Migden MR, Oro AE, Dirix L, Lewis KD, Hainsworth JD, et al. Efficacy and safety of vismodegib in advanced basal-cell carcinoma. *N Engl J Med*. 2012;366:2171–9.
  75. Sekulic A, Migden MR, Lewis K, Hainsworth JD, Solomon JA, Yoo S, et al. Pivotal ERIVANCE basal cell carcinoma (BCC) study: 12-month update of efficacy and safety of vismodegib in advanced BCC. *J Am Acad Dermatol*. 2015;72:1021–6.
  76. Chang AL, Solomon JA, Hainsworth JD, Goldberg L, McKenna E, Day BM, et al. Expanded access study of patients with advanced basal cell carcinoma treated with the Hedgehog pathway inhibitor, vismodegib. *J Am Acad Dermatol*. 2014;70:60–9.
  77. Basset-Seguín N, Hauschild A, Grob JJ, Kunstfeld R, Dréno B, Mortier L, et al. Vismodegib in patients with advanced basal cell carcinoma (STEVE): a pre-planned interim analysis of an international, open-label trial. *Lancet Oncol*. 2015;16:729–36.
  78. Lacouture ME, Tang JY, Rogers GS, et al. The regiSONIC disease registry: Preliminary effectiveness and safety in the first 66 newly diagnosed locally advanced basal cell carcinoma (BCC) patients treated with vismodegib. *ASCO Meeting Abstracts*. 2015;33:9023.
  79. Chang ALS, Arron ST, Migden MR, Solomon JA, Yoo S, Day B-M, et al. Safety and efficacy of vismodegib in patients with basal cell carcinoma nevus syndrome: pooled analysis of two trials. *Orphanet J Rare Dis*. 2016;11:120.
  80. Ally MS, Tang JY, Joseph T, Thompson B, Lindgren J, Raphael MA, et al. The use of vismodegib to shrink keratocystic odontogenic tumors in patients with basal cell nevus syndrome. *JAMA Dermatol*. 2014;150:542–5.

81. Dréno B, Kunstfeld R, Hauschild A, Fosko S, Zloty D, Labelle B, et al. Two intermittent vismodegib dosing regimens in patients with multiple basal-cell carcinomas (MIKIE): a randomised, regimen-controlled, double-blind, phase 2 trial. *Lancet Oncol.* 2017;18:404–12.
82. Tang JY, Mackay-Wiggan JM, Aszterbaum M, Yauch RL, Lindgren J, Chang K, et al. Inhibiting the hedgehog pathway in patients with the basal-cell nevus syndrome. *N Engl J Med.* 2012;366:2180–8.
83. Tang JY, Ally MS, Chanana AM, Mackay-Wiggan JM, Aszterbaum M, Lindgren JA, et al. Inhibition of the hedgehog pathway in patients with basal-cell nevus syndrome: final results from the multicentre, randomised, double-blind, placebo-controlled, phase 2 trial. *Lancet Oncol.* 2016;17:1720–31.
84. Yang X, Dinehart SM. Intermittent vismodegib therapy in basal cell nevus syndrome. *JAMA Dermatology.* 2016;152:223–4.
85. Yauch RL, Dijkgraaf GJ, Alicke B, Januario T, Ahn CP, Holcomb T, et al. Smoothened mutation confers resistance to a Hedgehog pathway inhibitor in medulloblastoma. *Science.* 2009;326:572–4.
86. Dijkgraaf GJ, Alicke B, Weinmann L, Januario T, West K, Modrusan Z, et al. Small molecule inhibition of GDC-0449 refractory smoothened mutants and downstream mechanisms of drug resistance. *Cancer Res.* 2011;71:435–44.
87. Mohan SV, Chang J, Li S, Henry AS, Wood DJ, Chang AL. Increased risk of cutaneous squamous cell carcinoma after vismodegib therapy for basal cell carcinoma. *JAMA Dermatology.* 2016;152:527–32.
88. Ficha técnica de Sonidegib. [consultado 25 May 2017]. Disponible en: [https://ec.europa.eu/health/documents/community-register/2015/20150814132561/anx\\_132561\\_es.pdf](https://ec.europa.eu/health/documents/community-register/2015/20150814132561/anx_132561_es.pdf).
89. Fecher LA, Sharfman WH. Advanced basal cell carcinoma, the hedgehog pathway, and treatment options - role of smoothened inhibitors. *Biologics.* 2015;9:129–40.
90. Danial C, Sarin KY, Oro AE, Chang ALS. An investigator-initiated open-label trial of sonidegib in advanced basal cell carcinoma patients resistant to vismodegib. *Clin Cancer Res.* 2016;22:1325–9.
91. Skvara H, Kalthoff F, Meingassner JG, Wolff-Winiski B, Aschauer H, Kelleher JF, et al. Topical treatment of Basal cell carcinomas in nevoid Basal cell carcinoma syndrome with a smoothened inhibitor. *J Invest Dermatol.* 2011;131:1735–44.
92. Jimeno A, Weiss GJ, Miller WH Jr, Gettinger S, Eigl BJ, Chang AL, et al. Phase I study of the Hedgehog pathway inhibitor IPI-926 in adult patients with solid tumors. *Clin Cancer Res.* 2013;19:2766–74.
93. Kim J, Tang JY, Gong R, Kim J, Lee JJ, Clemons KV, et al. Itraconazole, a commonly used antifungal that inhibits Hedgehog pathway activity and cancer growth. *Cancer Cell.* 2010;17:388–99.
94. Kim DJ, Kim J, Spaunhurst K, Montoya J, Khodosh R, Chandra K, et al. Open-label, exploratory phase II trial of oral itraconazole for the treatment of basal cell carcinoma. *J Clin Oncol.* 2014;32:745–51.
95. Kim J, Lee JJ, Kim J, Gardner D, Beachy PA. Arsenic antagonizes the Hedgehog pathway by preventing ciliary accumulation and reducing stability of the Gli2 transcriptional effector. *Proc Natl Acad Sci U S A.* 2010;107:13432–7.
96. Kim J, Aftab BT, Tang JY, Kim D, Lee AH, Rezaee M, et al. Itraconazole and arsenic trioxide inhibit Hedgehog pathway activation and tumor growth associated with acquired resistance to smoothened antagonists. *Cancer Cell.* 2013;23:23–34.